ZUR KLINIK

DER

PRIMÄREN NEOPLASMEN

DER

PLEURA.

ZUR KLINIK

DER

PRIMÄREN NEOPLASMEN

DER

PLEURA.

VON

DR. ALEXANDER RITTER VON WEISMAYR
KLINISCHER ASSISTENT.

MIT 5 ABBILDUNGEN IM TEXT.

WIEN UND LEIPZIG.
WILHELM BRAUMÜLLER
K. U. K. HOF- UND UNIVERSITÄTS-BUCHHÄNDLER.
1897.

Alle Rechte vorbehalten.

DRUCK VON FRIEDRICH JASPER IN WIEN.

Wie jedes andere Organ, so kann auch die Pleura bei zu Metastasen führenden Neubildungen, die irgendwo im Körper ihren primären Sitz haben, an der Erkrankung participiren, von ihr in Mitleidenschaft gezogen werden. Es ist ja ein ganz häufiger Befund bei Sectionen, dass secundäre Knötchen irgend eines Neoplasmas auch auf der Pleura gefunden werden. Es hat aber in solchen Fällen sehr oft die Erkrankung des Brustfelles im Leben gar keine Symptome hervorgerufen, so dass sie also vom Kliniker nicht erkannt werden konnte. Daher bietet auch diese Art von secundärer Erkrankung gar kein klinisches, sondern höchstens ein anatomisches Interesse dar.

In einer anderen Reihe von Fällen handelt es sich allerdings auch um eine evident secundäre Erkrankung der Pleura, doch tritt dieselbe viel mehr in den Vordergrund der Erscheinungen, so dass sie schon während des Lebens das ganze Krankheitsbild beherrscht, den schliesslichen Verlauf der Erkrankung bestimmt.

So wurde z. B. am 8. April 1896 eine 56jährige Frau auf die III. medicinische Klinik aufgenommen, die bis vor drei Jahren nie erheblich krank gewesen sein soll. Damals entwickelte sich, angeblich nach einem erlittenen Stoss, in der rechten Mamma eine Geschwulst, die ziemlich rasch wuchs und ein Jahr später operirt werden musste. Die dadurch erzielte Heilung hielt nicht lange an, es trat bald eine neuerliche Geschwulst auf, die sich langsam, aber stetig vergrösserte. Entsprechend der alten Narbe bildete sich an einer umschriebenen Stelle ein etwa guldenstückgrosses Geschwür. Vor ungefähr einem halben Jahre traten starke Schmerzen in der rechten Brustseite auf, bald gesellte sich auch Athemnoth hinzu, der Zustand verschlimmerte sich rasch, die Kranke kam

bedeutend herab, es trat auch starker Husten auf, so dass sich die Patientin endlich am 8. April 1896 entschloss, die Klinik aufzusuchen.

Die Untersuchung ergab:

Grosses, kräftig gebautes Individuum, schlaffe Musculatur, relativ reichliches Fettpolster; Haut und sichtbare Schleimhäute blass, Temperatur 36·8°. Puls 92, regelmässig. Arterie etwas rigid, Spannung herabgesetzt.

Die rechte Mamma durch einen derben, fast faustgrossen, höckerigen Tumor substituirt, der sowohl mit der Haut als auch der darunterliegenden Musculatur verwachsen ist. Ungefähr entsprechend der Mamilla, inmitten einer linearen Operationsnarbe ist eine guldenstückgrosse, trichterförmig vertiefte, mit schlaffen Granulationswucherungen besetzte Ulceration zu sehen. Die Lymphdrüsen in der rechten Achselhöhle vergrössert, hart, jedoch verschieblich.

Thorax symmetrisch, gut gebaut, Respiration etwas beschleunigt. Links normale Verhältnisse. Rechts vorne voller Schall bis zur fünften Rippe, rechts hinten bis zur Mitte der Scapula. Von da nach abwärts absolute Dämpfung. Ueber allen Theilen der linken Lunge sowie auch rechts oben verschärftes Vesiculärathmen, ab und zu giemende Geräusche und trockenes, nicht consonirendes Rasseln zu hören. Ueber der bezeichneten Dampfung ist das Athemgeräusch und der Stimmfremitus herabgesetzt, fast aufgehoben.

Herzdämpfung in normalen Grenzen, Töne dumpf, aber rein. Im Abdomen durch Palpation und Percussion nichts Pathologisches nachweisbar. Ebenso ergibt die Untersuchung des Harnes keine abnormen Bestandtheile.

Unter unseren Augen wuchs die Dämpfung allmälig an, bis sie am 27. April den höchsten Stand erreicht hatte: vorne an der dritten Rippe, hinten an der Spina scapulae.

Der Husten war während der ganzen Zeit nur sehr mässig, das Sputum spärlich, rein katarrhalisch, enthielt niemals Tuberkelbacillen.

Am 1. Mai plötzlicher Collaps. Abends Exitus letalis.

Hier war die Diagnose wohl leicht zu stellen: Die exsudative Pleuritis hatte sich an ein sicheres Mammacarcinom derselben Seite angeschlossen, jedes andere ätiologische Moment fehlte, die Erkrankung verlief während der ganzen Beobachtungsdauer fieberlos etc.

Die Sectionsdiagnose lautete denn auf: Scirrhus mammae cum metastasibis pleurae costal. dext., pulmon. hepat et glandul. lymphat. Pleuritis seros.-haemorrhag. dext. Metastas. in ossibus.

Aehnliche Fälle sind ja in grösserer Zahl in der Literatur publicirt, so von Boegehold, der das primäre Carcinom im Magen nachwies; daran hat sich eine schmerzlos entstehende ohne Fieber verlaufende Pleuritis mit rasch anwachsendem Exsudat angeschlossen, in dem er Fettkörnchenkugeln und freie Fetttröpfchen fand, die sich in einer weissgelblichen Schichte an der Oberfläche der Flüssigkeit sammelten und einen ähnlichen Belag an der Wand des Gefässes bildeten.

Carcinome mit secundärer Affection der Pleura sind ferner publicirt von Unverricht (Lunge), Ehrlich (Ovarium, Ovarialcyste, Mamma), Grawitz (Lunge) und vielen Anderen.

Von anderen Tumoren, die als Metastasen auf der Pleura vorkommen und zu einer schweren Erkrankung dieses Organes Anlass geben, wäre besonders das Sarkom zu nennen. So hat z. B. Chelchowski einen Fall gesehen, der in diese eben besprochene Gruppe zu zählen ist.

Ein 19jähriges Mädchen erkrankte (unter dem Einflusse eines acuten Gelenkrheumatismus?), neun Monate nachdem ihr wegen Sarkom der Oberschenkel amputirt worden war, an beiderseitiger Pleuritis mit hochgradiger Dyspnoe und raschem Verlauf. Tod nach fünf Wochen. Die Section wies in beiden Lungen vom Rippenfell ausgehende, walnuss- bis kindskopfgrosse, metastatische Tumoren neben einer grossen Menge serösen Ergusses in die Brusthöhle nach.

An diese Gruppe von Erkrankungen, bei der die Affection der Pleura zwar im Vordergrund der Erscheinungen stand, trotzdem aber die genaue Untersuchung des Körpers, die Er-

wägung der anamnestischen Angaben etc. das Vorliegen einer secundären Erkrankung evident machte, schliessen sich unmittelbar jene Fälle an, bei denen es im Leben nicht möglich ist, die Affection der Pleura auf ihre richtige Bedeutung zurückzuführen. Man constatirt eine exsudative Pleuritis, die Beobachtung des Verlaufes, die mikroskopische Untersuchung des Exsudates legt vielleicht den Gedanken nahe, dass es sich um eine durch einen Tumor hervorgerufene Erkrankung handelt, trotzdem ist man nicht in der Lage, im Körper ein primäres Neoplasma aufzufinden. Und doch stellt die Section fest, dass es sich um eine secundäre Erkrankung handelt. Es können ja so häufig Carcinome, z. B. im Magen, ganz occult verlaufen, so dass es nicht Wunder nehmen darf, wenn sie im Leben übersehen werden. Die diagnostisch wichtige Kachexie des Kranken wird eben auf die maligne Erkrankung der Pleura bezogen; andere Anhaltspunkte bestehen nicht, die vielleicht an und für sich geringen localen Beschwerden können durch die Symptome der Pleuritis ganz verdeckt sein u. dgl.

So habe ich vor nicht langer Zeit Gelegenheit gehabt, einen Mann zu beobachten, der in einem sehr weit vorgeschrittenen Stadium einer schweren rechtsseitigen Pleuritis zur Aufnahme kam. Es liess sich bei dem fast schon sterbenden Kranken ein ätiologisches Moment nicht nachweisen. Wenige Tage nach der Aufnahme trat Exitus ein; die Section ergab das Bestehen eines weit exulcerirten Carcinoms des Oesophagus mit secundärer Affection der Pleura (jauchiges Exsudat).

Wäre der Kranke früher zur Beobachtung gekommen, so hätte sich ja zweifellos die Erkrankung des Oesophagus und der Causalnexus zwischen dieser und der Pleuritis constatiren lassen. So aber lagen keine Momente vor, aus denen die Diagnose zu stellen gewesen wäre; abgesehen davon, dass das in ausgedehntem Masse exulcerirte Neoplasma gewiss zu keiner nennenswerthen Stenose des Oesophagus Anlass gegeben hatte, wäre diese ja auch bei dem Patienten, der kaum einige Tropfen Flüssigkeit zu sich nahm, wohl nicht zu erkennen gewesen.

Einen Fall, der beweist, wie schwierig es oft ist, den primären Tumor aufzufinden, wie leicht man zur irrigen Auffassung der Erkrankung als primäres Neoplasma der Pleura verleitet werden kann, erzählt z. B. auch Bargebuhr:

Eine 31jährige Frau, mit vagen Beschwerden erkrankt, hochgradig anämisch, mit geringem Fieber, starker Pulsbeschleunigung, bot die Erscheinungen einer linksseitigen exsudativen Pleuritis dar. Die Untersuchung des übrigen Körpers bietet keinerlei Abnormität dar. »Abdomen leicht aufgetrieben, nirgends besonders druckempfindlich; kein Tumor, keine deutliche Resistenz durchzufühlen.« Einige Tage später stellt sich eine Schwellung der linken Halshälfte ein (tiefe Halsdrüse), bald darauf ödematöse Schwellung der vorderen Schultergegend, die sich allmälig über den ganzen Arm bis zu den Fingerspitzen ausbreitet. Unter zunehmendem Körperverfall Exitus nach wenigen Tagen. Die klinische Diagnose lautete: Tumor pleurae. Anaemia cachectica.

Die Section ergab nun das Vorliegen eines Magencarcinoms mit Metastasen in beiden Lungen; chyliformer Erguss im Pleuraraum.

Manchmal kann selbst bei der Section der Tumor der Pleura erst bei grösserer Aufmerksamkeit als secundär erkannt werden.

So beschreibt z. B. Purjesz ein Sarkom, welches die ganze Pleura in ein panzerartiges starres Gebilde umgewandelt hatte. »Die Pleura ist zu einer 1—2, an manchen Stellen 3 cm dicken Masse umgeändert. welche von zusammenfliessenden, zumeist weisslichen, an manchen Stellen röthlichen oder graulichen, bald weichen, bald harten fibrösen Knoten durchsetzt ist, so dass von dem ursprünglichen Pleuragewebe nur an einzelnen Stellen bohnengrosse Reste übriggeblieben sind. . . . . In der Gegend der zehnten Rippe, wo die knotige Infiltration bis an die Weichtheile reicht, gelangt man nach Ablösung der Knoten auf die hier bis 3—5 cm breite und 3 cm dicke zehnte Rippe, welche den Mittelpunkt der Knoten bildet und in ein weisslichgraues, gefässarmes, unzählige kleine Knötchen enthaltendes fibröses Gewebe umgewandelt ist, in welcher das

Knochengewebe blos in Form einer äusseren Hülle der Rippe anzutreffen ist. . . .«

Die letzte Gruppe der Pleuratumoren, die, wenn sie auch für den Internisten nicht von diesen eben angeführten Erkrankungen zu trennen ist, so doch anatomisch ganz scharf von ihnen geschieden werden muss, stellen die primären Neoplasmen der Pleura dar.

Die erste Frage, welche Tumoren primär auf dem Brustfell vorkommen können, ist nicht so leicht zu beantworten, da die Ansichten der verschiedenen Autoren darüber ganz wesentlich auseinandergehen, wenn auch in der neuesten Zeit eine theilweise Klärung der Meinungen zu verzeichnen ist.

Nach den Angaben, die in der Literatur allerdings nur sehr spärlich zu finden sind, kann das Carcinom, das Sarkom und ganz besonders das Endotheliom gelegentlich seinen primären Sitz im Brustfell haben. Rokitansky nennt nur das Carcinom, setzt aber ausdrücklich hinzu, dass auch dieser Tumor nur ganz selten primär auf der Pleura vorkommt.

Er sagt: »Als primären Krebs beobachtet man in seltenen Fällen einen Faser- und Medullarkrebs in Form einer flächenhaften Degeneration der Costalpleura zu einer über die Costalwand gleichsam hingegossenen, ungleichförmig dicken, höckerig unebenen, an der Peripherie in strangförmige Fortsätze auslaufenden, derben, einer schwieligen Pseudomembran vergleichbaren Masse, welche sich zuweilen in den Lungenhilus und von diesem aus in die Tiefe als krebsige Entartung der Bronchialwände fortsetzt. Den Gallertkrebs in Form von gestielt aufsitzenden, zu einem namhaften Volumen heranwachsenden Geschwülsten auf der Lungenpleura.«

Wenn Fräntzel und Wintrich das ganz leugneten, so gehen sie entschieden zu weit, denn es sind ja ganz einwandsfreie Fälle publicirt, aus denen es mit Sicherheit hervorgeht, dass echte Carcinome primär in der Pleura sitzen können.

Solche Fälle erzählen unter Anderem: De la Ménardière, Kauders (Medullarcarcinom), Schreiber, Collier, Comby, Benda. Auch Rosenbach nennt unter den primären Tumoren

der Pleura Carcinome, Sarkome. Enchondrome, Endotheliome, ausnahmsweise auch Lipome.

Fraglich ist die Natur des von Rossier beschriebenen Falles, den er als diffusen Krebs der Pleura beschreibt. Bei der Section fand er die Pleura pulmonalis der linken Lunge bedeutend verdickt, die Lungenspitze selbst in eine derbe weisse Masse umgewandelt. Metastasen im Mesenterium, dem Netz, Douglas, Leber und Nebenniere. Die beschriebene diffuse Verdickung der Pleura, mehr noch der mikroskopische Befund, der eine Wucherung epithelähnlicher Zellen in erweiterten Lymphspalten ergab, sprechen mehr dafür, dass es sich nicht um ein Carcinom, sondern das gleich zu erwähnende primäre Endotheliom der Pleura gehandelt hat.

Ganz entschieden seltener als der Krebs ist das Sarkom des Brustfells, wenn man nur die Fälle ins Auge fasst, bei denen die Diagnose nicht blos auf Grund der klinischen Erscheinungen gestellt, sondern durch die nachträgliche anatomische respective histologische Untersuchung erhärtet worden ist.

Schreiber sah eine solche Kranke: Ein 24jähriges Mädchen, angeblich seit sieben Jahren nach einer erlittenen Contusion mit Brustschmerzen krank. Seit einem halben Jahre besteht eine rechtsseitige Pleuritis. Rasche Zunahme der Symptome. Hochgradige Athemnoth. Es entwickelt sich rechts hinten unten eine flache Geschwulst, die allmälig wuchs, bis sie schliesslich Kindskopfgrösse erreichte, daneben die schon seit längerer Zeit bestehenden Erscheinungen einer exsudativen Pleuritis. Punction ergibt das Vorliegen eines Rundzellensarkoms. Tod. Keine Section. Bei Erwägung des ganzen Verlaufes der Erkrankung wird es wohl trotz des fehlenden Obductionsbefundes hier möglich sein, die Diagnose eines primären Rundzellensarkoms der Pleura anzunehmen, umsomehr, als ja dieser Fall nicht vereinzelt dasteht.

Einen hieher gehörigen Fall erzählt auch Dumarest in der Société des sciences médicales de Lyon: Ein 56jähriger Mann, der schon einmal eine linksseitige Pleuritis überstanden hat, erlitt vor 18 Monaten einen Stoss gegen die

untere Seite der rechten Thoraxhälfte. Seitdem bestanden unaufhörliche Schmerzen in dieser Gegend. Aber erst vor zwei Monaten wurde der Schmerz so beängstigend, dass der Kranke das Spital aufsuchte. Kein Husten, kein Sputum, keine Kachexie. Niemals Fieber. Schmerzen von der rechten Brusthälfte in die Schulter und den Arm ausstrahlend. Dämpfung in den abhängigen Theilen der rechten Thoraxseite. Probepunction ergibt eine blutige Flüssigkeit. Es tritt ausgebreitetes Oedem der Brustwand auf, die Athemnoth nimmt zu, der Kranke geht asphyktisch zu Grunde. Die Section wies einen 3·6 kg schweren, von den Pleurablättern ausgehenden Tumor nach, der auf das Mediastinum, das Diaphragma und die Brustwand übergegriffen hat. Ungefähr 1 l blutige Flüssigkeit in der noch restirenden Pleurahöhle. Lunge in ausgedehntem Masse destruirt. Das Gewebe erweist sich als fest, weisslichgrau, aus kleineren Tumoren conglomerirt. Keine Metastasen. Alle anderen Organe normal.

Schwalbe gibt die Existenz der primären Sarkome der Pleura zu, wenn er auch ausdrücklich hinzufügt, dass die in Frage kommende Neubildung so selten sei, dass ihr Vorkommen von vielen Autoren geleugnet wird.

Auch Hofmokl hat zwei Fälle bei einem $3^1/_2$- respective 7jährigen Knaben gesehen. In beiden Fällen handelte es sich um eine unter schweren Symptomen verlaufende Pleuritis, die schliesslich zum Tode führte. Die Obduction mit genauer histologischer Untersuchung stellte das Bestehen von Rundzellen- respective Endothelsarkom fest. Leube erwähnt in seinem Lehrbuche einen sehr instructiven Fall, bei dem man schliesslich wohl zur Diagnose eines Neoplasmas kam, doch nicht eruiren konnte, ob es sich um einen Pleura- oder Mediastinaltumor handle, bis die Section feststellte, dass ein mächtiges, von der Costalpleura ausgehendes Sarkom vorliege.

Weitaus häufiger aber als die genannten Tumoren scheint nach den Angaben aller Autoren das primäre Endotheliom der Pleura zu sein. Nicht nur, dass Fälle dieser Art in grösserer Anzahl publicirt und als Endotheliom (Endothelkrebs) beschrieben sind, wie z. B. von Wagner, Schulz, Eppinger, Neelsen, Engelbach, Schwalbe, Fränkel,

Volkmann, Teixeira de Mattos, Mader etc., glaube ich, dass noch viel häufiger, nicht nur bei Tumoren, sondern auch bei chronischen, zu Schwartenbildung führenden Pleuritiden in Wirklichkeit ein Endotheliom vorgelegen ist; so z. B. in den von Schottelius, Perls und Eberth erwähnten Fällen von Lungencarcinom, in dem Falle, den Böhme als Sarkocarcinom der Pleura beschreibt. Dieser fand bei einer 50jährigen Frau im rechten Thoraxraum $1^1/_2$ l blutig-seröses Exsudat, Lunge comprimirt. »Auf der Rippen- und Lungenpleura, auf dem Zwerchfell und Mediastinum finden sich höckerig unebene, wulstige weissliche Massen von breiter Ausdehnung und höchstens 2 cm Dicke. Das Gewebe derselben ist derb, fest durchzuschneiden ..... Die Verbindung zwischen dem visceralen und costalen Pleurablatte ist entweder durch sehnenfädenartige Verlängerungen oder durch breitere und kürzere Brücken des neoplastischen Gewebes hergestellt....« Bei der mikroskopischen Untersuchung des Tumors fand Böhme in typischer Anordnung Quer- und Längsschnitte von Zellschläuchen, mit mehrfachen, im Centrum der Coagulationsnekrose verfallenen endothelialen Zellschichten. Diese Schläuche folgten genau dem Verlaufe der Lymphgefässe, deren durch Hypertrophie oder Hyperplasie der Wandungszellen veränderte Quer- und Längsschnitte sie darstellten. Auch auf das Lungengewebe griff das Neoplasma nur entsprechend dem interalveolären Bindegewebe über.

Man ist wohl berechtigt, nach der Beschreibung des makroskopischen Befundes und ganz besonders dem Resultate der histologischen Untersuchung diesen als Sarkocarcinom beschriebenen Tumor als ein Endotheliom der Pleura aufzufassen. Ebenso wie hier mag aber wohl auch in anderen Fällen die Diagnose fälschlich auf Carcinom u. dgl. gestellt worden sein. Es wird das umso verständlicher, wenn man berücksichtigt, was Hansemann über die Endotheliome sagt. Er will diesen Begriff nicht als einen einheitlichen gelten lassen, sondern stellt fünf verschiedene Formen auf: Solche mit alveolärem, mit im Allgemeinen sarkomatösen Bau, eine Combination dieser beiden

Formen, solche, deren Stroma gewisse Veränderungen eingeht und wegen seiner Massigkeit in den Vordergrund tritt, und schliesslich solche, die in ihrer Morphologie dem Adenom gleichen. Auch der Verlauf, die Bösartigkeit seien somit verschieden.

Aber gewiss sind auch Fälle von chronischer Pleuritis, von pleuritischen Schwarten und Adhäsionen oft als solche aufgefasst worden, während sie in Wirklichkeit endotheliale Tumoren gewesen sein mögen. Makroskopisch lässt sich eben der Unterschied nicht immer leicht machen. So hat z. B. Neelsen bei der Untersuchung eines alten Präparates, dessen Befund gelautet hatte: »sehr alte callöse Pleuritis, zum Theile frei, zum Theile mit Synechien« eine nachträgliche mikroskopische Untersuchung angestellt und hat das dem Endotheliom typische Bild gefunden. Er nennt die Erkrankung allerdings Lymphangitis carcinomatodes.

Das Endotheliom ist daher nicht nur weitaus die häufigste primäre Neubildung der Pleura, sondern es kommt ganz entschieden noch öfter vor, als allgemein angenommen wird.

Ich selbst habe Gelegenheit gehabt, in relativ kurzer Zeit an der III. medicinischen Klinik fünf Neoplasmen der Pleura zu beobachten, die wohl sicher als Endotheliome aufzufassen sind und deren Krankengeschichten ich im Folgenden wiedergebe.

I. Fall.

Aloisia P., 67 Jahre alt, Private, aufgenommen am 1. April 1895.

Vater an einem Lungenleiden, Mutter an Wassersucht gestorben. Die Patientin war angeblich stets gesund. Vor drei Jahren wurde in Pressburg eine langsam entstandene, incarcerirte Nabelhernie mit gutem Erfolg operirt.

Vor 3 Monaten stürzte sie auf der Strasse und fiel auf Brust und Bauch, worauf sie durch einige Tage an heftigen Schmerzen in diesen Theilen litt. Nachher fühlte sie sich wieder wohl bis am 18. März ohne ersichtliche Ursache Schmerzen in der Unterbauchgegend auftraten, die die Kranke veranlassten, einen Arzt zu consultiren. Dieser rieth ihr die Vornahme einer Operation an. Die Kranke begab sich daher auf die Poliklinik, wo man aber die gewünschte Operation verweigerte. So liess sie sich am 1. April auf die Klinik aufnehmen.

In den letzten acht Tagen hatte sich den Schmerzen auch Athemnoth und Herzklopfen zugesellt. Zeitweise traten Ueblichkeiten, Brechreiz und wirkliches Erbrechen auf. Bei vermehrtem Durstgefühl hatte die Harnausscheidung auffallend abgenommen.

Die Kranke hat zweimal geboren, beide Kinder sind an »Fraisen« gestorben.

Status praesens vom 9. April: Die Kranke ist mittelgross, von kräftigem Knochenbau, gut entwickelter Musculatur, reichlichem Panniculus adiposus. Sie nimmt stets die rechte Seitenlage ein, da bei Rückenlage einerseits die Athmung erschwert ist, andererseits Schmerz in der Herzgegend und im Abdomen auftritt.

Die Athmung ist angestrengt, geschieht unter Zuhilfenahme der auxiliären Muskeln, 32 Respirationen in der Minute. Haut und sichtbare Schleimhäute blass, cyanotisch, geringes Oedem an den unteren Extremitäten.

Im auffallenden Gegensatz zu den übrigen Theilen ist die linke Wange stark geröthet; während die rechte Pupille weit ist und prompt reagirt, ist die linke um die Hälfte enger, reactionslos. Venen am Hals stark ausgedehnt, ohne auffallende Pulsation oder Undulation.

Thorax mittellang, breit, gut gewölbt, insoferne asymmetrisch, als die rechte Mamilla um einen Querfinger höher steht als die linke. Umfang über der Mamma links 44 cm, rechts 48 cm. Die Percussion ergibt links vorne oben hellen vollen Schall bis zum unteren Rand der dritten Rippe, rechts vorne ober der Clavicula gedämpft tympanitischer Schall, schon unmittelbar unter dem Schlüsselbein absolute Dämpfung, die nach unten unmittelbar in die Leberdämpfung übergeht. Links hinten normale Verhältnisse, rechts durchwegs absolute Dämpfung.

Die Auscultation ergibt über der linken Lunge überall reines vesiculäres Inspirium, kein Exspirationsgeräusch. Links vorne unter der Clavicula und links hinten entsprechend dem inneren Scapularrand bronchiales Athmen, in den abhängigen Partien wird das Athemgeräusch immer schwächer. Der Stimmfremitus daselbst aufgehoben.

Herzspitzenstoss im sechsten Intercostalraum 3 cm nach aussen von der Mamillarlinie. Herzdämpfung nach rechts nicht abgrenzbar, Töne rein, nur der zweite Aortenton accentuirt.

Das Abdomen stark aufgetrieben, Umfang in der Nabelhöhe 105 cm. In der Umgebung des Nabels vier kreuzweise verlaufende Hautnarben, durch die der Nabel etwas eingezogen ist. Die Palpation ergibt eine vom rechten Hypochondrium ausgehende Resistenz, die sich in der Nabelhöhe mit einem nach links und aufwärts verlaufenden plumpen Rand be-

grenzt, der entsprechend der linken Parasternallinie wieder unter dem Rippenbogen verschwindet. Die Oberfläche des Tumors, die unschwer als die vergrösserte Leber zu erkennen ist, ist glatt; in der rechten Parasternallinie ist die vergrösserte Gallenblase zu tasten.

In der Gegend des Nabels findet sich eine zweite Resistenz, die einen deutlich palpablen unteren Rand hat,

Fig. 1.

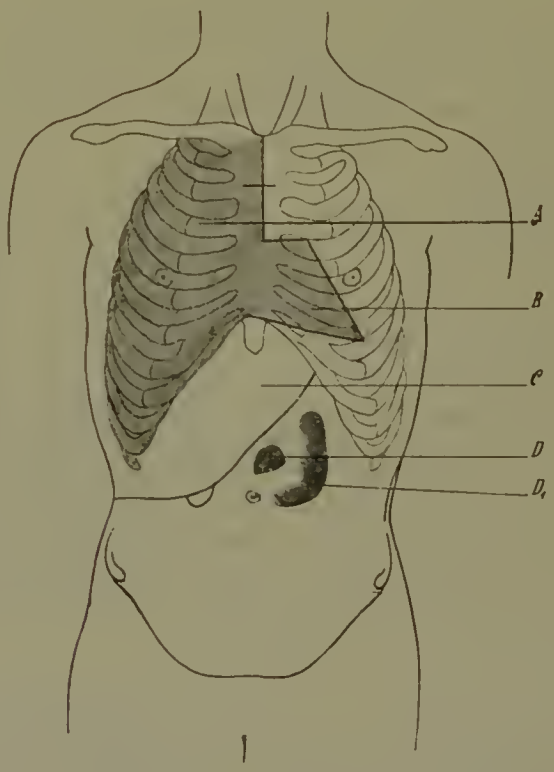

A Exsudat, *B* Herzdämpfung, *C* Leber, *D* D_1 Resistenz im Abdomen tastbar.

während nach oben zu die Abgrenzung nicht scharf ist. Der untere Rand verläuft etwas links vom Nabel beginnend horizontal bis zur linken Mamillarlinie, wendet sich dann nach aufwärts, wo er circa 8 cm weit verfolgt werden kann, um dann zu verschwinden. Die obere und rechte Begrenzung dieses Tumors ist, wie bemerkt, nicht zu tasten. Keine respiratorische Verschieblichkeit. Eine ähnliche, kleine, halbkugelige Resistenz findet sich auch über dem Nabel, zwischen ihm und dem Processus xyphoideus. (Siehe Abbildung Fig. 1.)

Ausser der Dämpfung über diesen angegebenen Tumoren ergibt die Percussion auch eine solche bei Lagewechsel verschiebliche in den abhängigsten Partien des Bauches.

Die Kranke ist andauernd fieberlos, die Radialarterie weit, nicht geschlängelt, gut gefüllt, Puls 108. Harnmenge 500 cm^3, keine pathologischen Substanzen enthaltend.

Wegen der starken Dyspnoe wurde im fünften Intercostalraum, in der rechten Axillarlinie, die Punction vorgenommen, durch welche aus der Thoraxhöhle 1100 cm^3 einer serösen Flüssigkeit entleert wurden (mikroskopischer Befund siehe unten). Nachher sinkt die Respirationsfrequenz auf 24, die Dämpfung beginnt vorne an der dritten Rippe, hinten erst in der Mitte der Scapula, subjectives Befinden bedeutend besser.

Circa acht Tage nach der Punction trat entsprechend dem Einstiche eine harte, auf Druck nicht schmerzhafte, kleinapfelgrosse Geschwulst auf, die weder mit der Haut, noch mit den Rippen verwachsen war, und die auf ihrer Kuppe die von der Punction herrührende Narbe als nabelige Einziehung trug. Schon in den nächsten Tagen schwand aber die Geschwulst wieder bis auf einen sehr derben, haselnussgrossen, runden, schmerzlosen Knoten, der mit der Haut verwachsen war, über der Musculatur sich aber frei verschieben liess.

In der Folgezeit dauerte der Brechreiz an, alle 2—3 Tage trat wirkliches Erbrechen auf, ohne dass sich aber im Erbrochenen irgend etwas Pathologisches nachweisen liess. Die Harnausscheidung blieb trotz aller möglichen Diuretica gering, die Flüssigkeit im Thorax nahm wieder zu, so dass am 15. Mai die ganze rechte Brusthälfte wieder ganz dumpfen Percussionsschall gab.

Am 19. Mai abermalige Punction im dritten Intercostalraum in der hinteren Axillarlinie. Entleerung von circa 300 cm^3 einer lichtgelben, leicht getrübten Flüssigkeit.

Nach 24stündigem Stehen hatte sich am Boden des Gefässes ein dünnes, spinnwebenartiges Netzwerk von Mucin gebildet. Ein mit Methylenblau gefärbtes Präparat des Sedimentes zeigt massenhafte, theils einzeln liegende, theils zu grösseren Verbänden zusammenhängende polygonale, meist oblonge Zellen von der Grösse eines weissen Blutkörperchens bis zur doppelten Grösse mit sehr feinkörnigem Protoplasma.

Manche dieser Zellen besitzen einen sehr scharf contourirten, dunkel gefärbten Kern, andere dagegen mehrere ebenso beschaffene Kerne. Wieder andere Zellen mit undeutlichem Kern besitzen feine, eingelagerte Fetttröpfchen.

Ausser dem schon beschriebenen Mucinhäutchen am Boden des Gefässes hatte sich auch noch ein zartes, glänzendes Häutchen

an der Oberfläche der Flüssigkeit abgesetzt. Zellen mit Vacuolen konnten nicht gefunden werden.

Die chemische Untersuchung des Transsudates ergab viel Albumen, keinen Zucker, keine Galle, mässige Menge von Chloriden, viel Mucin.

Nach dieser Punction war die Erleichterung der Kranken nur eine geringe, rasch füllte sich der Brustraum wieder mit Flüssigkeit, es kam auch auf der linken Seite zur Ansammlung einer geringen Menge von Transsudat.

Am 31. Mai wurde abermals eine Punction gemacht, 2300 cm^3 Flüssigkeit entleert, deren Untersuchung denselben Befund ergab wie früher.

Die Kranke fühlte sich dann zwar relativ wohl, doch nahm die Schwäche fortwährend zu, das Transsudat stieg rasch an, es trat auf der rechten Thoraxseite Oedem der Haut auf. Am 12. Juni erfolgte der Exitus letalis.

In Anbetracht der offenbar vorhandenen Malignität, die sich durch das rasche Wiederansteigen der Flüssigkeit zu erkennen gab, mit Rücksicht auf den fieberlosen Verlauf, das Fehlen einer jeden Ursache für Pleuritis, die einseitige Wangenröthe und die Verengerung der Pupille als Ausdruck für eine Lähmung des Sympathicus und schliesslich mit Rücksicht auf den charakteristischen mikroskopischen Befund stellten wir die Diagnose auf ein Endotheliom der Pleura.

Was das Abdomen anbelangte, so wurde die dem Nabel entsprechende Resistenz als das durch Verwachsungen geschrumpfte, nach der Herniotomie zurückgebliebene Netz aufgefasst; dies umsomehr, als ja die Kranke angab, diesen Tumor seit Jahren bemerkt zu haben.

So blieb noch die Geschwulst über dem Nabel (Fig. 1, S. 16) zu deuten übrig. Verleitet durch den nachweisbaren Ascites fassten wir dieselbe als Endotheliom des Peritoneum auf, wobei wir es unentschieden liessen, ob die primäre Geschwulst in der Brust- oder Bauchhöhle war. Auch durch die Anamnese liess sich darüber keine Klarheit gewinnen, weil ja die Beschwerden da und dort fast gleichzeitig aufgetreten waren.

Die klinische Diagnose lautete also: Endothelioma pleurae et peritonei.

Auszug aus dem Sectionsprotokoll (Prof. Kolisko):

Körper mittelgross, von kräftigem Knochenbau, aus sehr fettreichem Zustand etwas abgemagert, allgemeine Decke blass, ausgebreitete Todtenflecke an der Rückseite.

. . . . . Handbreit unter der rechten Axilla unter der Haut eine kirschgrosse, derbe Geschwulst tastbar, die sich beim Einschneiden als aus einer weichen, grauröthlichen, saftigen, undeutlich vom Fett abzugrenzenden Aftermasse gebildet darstellt. . . . . Bei Eröffnung der Bauchhöhle entleeren sich etwa 4 l einer fast klaren, serösen Flüssigkeit. In der Gegend des Nabels das stark zusammengeschrumpfte grosse Netz. . . . .

Rechter Pleuraraum enthält circa 2 l einer serösen, gelbgrünen Flüssigkeit, im linken Pleuraraum $^1/_2$ l einer leicht blutig tingirten Flüssigkeit. Rechte Lunge zusammengezogen, an das Mediastinum angepresst.

Pleura costalis in ihrem Zwerchfellblatt und entsprechend dem äusseren Umfange des Oberlappens schwielig verdickt, an letzterer Stelle zu einer 1 cm dicken, an ersterer Stelle zu einer circa 2 mm dicken Lage einer weissen, harte Knötchen und Stränge bildenden Geschwulstmasse umgewandelt. An den übrigen Theilen der Costalpleura vereinzelt stehende Knötchen. Pleura pulmonalis am Unterlappen etwas verdickt.

Linke Lunge gedunsen, blutarm, ödematös. An der Pleura diaphragmatica einzelne Stränge und knötchenförmige Auflagerungen derselben Aftermasse. . . . .

Das Peritoneum zeigt sich an seinem parietalen Blatt, dem Mesenterium und dem visceralen Blatt von zahlreichen hirse- bis hanfkorngrossen, derben, homogenen, meist von schwarzen Säumen umgebenen Geschwulstknötchen übersäet, welche im Douglas'schen Raume, wo auch die Pigmentirung sehr stark ist, ausgedehnt confluiren und eine Verwachsung des Uterus und seiner Adnexe mit dem Rectum vermitteln. Entsprechend der Anwachsung des grossen Netzes ist dieses sowohl wie auch die Musculatur und das subcutane Gewebe der Nabelgegend von einer Geschwulstmasse durchsetzt, die hier weich, saftig, fast medullar ist. Genaue Besichtigung der Nabelgegend von aussen ergibt eine lineare Narbe, die durch den verstrichenen Nabel zieht, ringsherum erbsengrosse Knoten tastbar. Das Peritoneum am Zwerchfell beiderseits, besonders aber rechts, von der Aftermasse überzogen, die in 1 mm dicker Schicht strangartig sich verzweigt.

. . . . . Leber fettig infiltrirt, Gallenblase etwas vergrössert, birnförmig, klare Flüssigkeit und zahlreiche lichtbraune polyedrische Steine enthaltend.

Diagnose: Endothelioma peritonei (ad locum herniotom. umbilical. a. ann. III.) subsequente endotheliomate pleurae utriusque cum hydrope ascite et hydrothorace praec. dextro. Metastasis endotheliomatis in axilla dextra e punctione thoracis.

II. Fall.

Johann P., 46 Jahre alt, Kutscher, aufgenommen am 3. November 1894.

Anamnese vom 4. November: Von den Eltern weiss der Kranke nichts anzugeben. Er selbst hat angeblich bis vor vier Jahren keine Erkrankung durchgemacht. Damals sprang er von einem Wagen und zog sich eine Verstauchung des linken Fusses zu. Der Vorfuss schwoll an, war ausserordentlich schmerzhaft, so dass der Kranke fast stets das Bett hüten musste. Fünf bis sechs Monate später steigerten sich die Schmerzen, der Fuss »brach« angeblich »auf«, so dass der Kranke das Sophienspital aufsuchte, wo eine Amputation des Unterschenkels vorgenommen wurde. Nach dem Verlassen des Spitales war er wieder bis December 1893 gesund. Da erkrankte er mit Athembeschwerden, die besonders bei Bewegungen sich einstellten. Anfänglich bestand nebenbei nur ein Gefühl von Druck und Schwere auf der Brust, bald aber traten heftige Schmerzen in der ganzen linken Seite auf. Auch fing der Kranke zu husten an. Er ging deshalb im Mai 1894 aufs Land, wo aber die Beschwerden, besonders das Seitenstechen, fortwährend zunahmen. Dieser Zustand dauerte bis zum Herbst fort, so dass sich der Kranke gezwungen sah, das Spital aufzusuchen.

Status praesens (5. November): Der Patient ist mittelgross, von gutem Knochenbau, kräftiger Musculatur, geringem Panniculus adiposus, die Haut blass, mit einem leichten Stich ins Gelbbräunliche, Schleimhäute blass, nicht ikterisch. Kein Oedem. Das linke Bein unmittelbar über den Malleolen amputirt. Arteria radialis eng, weich, schlecht gefüllt. Pulswelle niedrig, Spannung unter der Norm, Frequenz 90, Respiration 32, Temperatur 36·9.

Am Kopf und Hals nichts Abnormes, der Thorax entsprechend lang, breit, gut gewölbt, die linke Hälfte stärker vorgewölbt als die rechte, die Intercostalräume verstrichen, auch bleibt diese Seite bei der Athmung deutlich zurück. Die Percussion ergibt:

Rechts vorne voller, heller Schall bis zum unteren Rand der sechsten Rippe.

Rechts hinten voll bis handbreit unter dem Scapularwinkel. Lungengrenzen deutlich verschieblich.

Links vorne hell, voll bis zum unteren Rand der dritten Rippe, dann absolute Dämpfung bis zum Rippenbogen.

Links hinten ober der Spina scapulae etwas leererer Schall mit tympanitischem Beiklang, von der Schulterblattgräte nach abwärts absolute Dämpfung. Ueber der ganzen rechten Lunge

vesiculäres Inspirium, hörbares, etwas verlängertes Exspirationsgeräusch, links vorne oben und links hinten oben sehr scharfes, vesiculäres Inspirium mit deutlichem Exspirationsgeräusch, entsprechend der Dämpfung kein Athemgeräusch hörbar. Der Stimmfremitus links fast aufgehoben.

Herzspitzenstoss unter dem Processus xyphoideus, die Herzdämpfung nach links nicht abgrenzbar, überragt den rechten Sternalrand um Fingerbreite.

Die Leber reicht drei Querfinger über den Rippenbogen nach abwärts, auf Druck etwas schmerzhaft. Milzdämpfung nicht bestimmbar. Der übrige Befund im Abdomen normal.

Harn 900 cm^3, specifisches Gewicht 1020, enthält von pathologischen Substanzen nur geringe Mengen von Urobilin.

Sputum in sehr geringer Menge ausgehustet, schleimig; keine Tuberkelbacillen.

Trotz der verschiedensten Medicamente dauert der heftige Schmerz in der linken Seite fortwährend an. Die Dämpfung nimmt zu, so dass am 27. November die obere Grenze des Exsudates vorne am oberen Rand der zweiten Rippe ist, während rückwärts auch in der Fossa supraspinata eine vollkommene Dämpfung besteht. Die rechte Grenze des Herzens reicht nun drei Querfinger über den rechten Sternalrand hinaus.

Husten ist nach wie vor gering, Sputum schleimig-eiterig. Enthält niemals Tuberkelbacillen.

20. December. Die Vorwölbung der linken Brusthälfte ist keine gleichmässige mehr, sondern es besteht eine deutlich circumscripte Vortreibung der sechsten und siebenten Rippe, entsprechend der Gegend zwischen mittlerer Axillar- und Mamillarlinie.

21. December. Wegen den ausserordentlich heftigen Schmerzen muss eine Morphininjection gemacht werden.

27. December. Status idem. Andauernde Fieberlosigkeit. Trotz oft wiederholter Sputumuntersuchung konnten nie Tuberkelbacillen nachgewiesen werden.

Die Vorwölbung auf der linken Seite wird immer deutlicher, so dass anfangs Januar daselbst eine über handtellergrosse, kugelschalenförmige, zwischen Axillar- und Mamillarlinie liegende, die fünfte, sechste und siebente Rippe betreffende Vorwölbung besteht, über der die Haut unverändert, verschieblich ist.

16. Januar. Probepunction im achten Intercostalraum in der hinteren Axillarlinie. Dieselbe ergab ein hämorrhagisches Exsudat. Bei der mikroskopischen Untersuchung fand man aber nur rothe Blutkörperchen, dagegen keine direct auf ein Neoplasma hinweisende Zellen.

2. Februar. Andauernde Schmerzen. In der bis vor Kurzem ganz normalen Schilddrüse, die in der allerletzten Zeit an Grösse

zugenommen hat, ist, entsprechend dem Mittellappen, ein fast apfelgrosser Tumor zu tasten. Jodglycerin, Thyreoidin.

8. Februar. Am linken Oberarm besteht seit gestern Oedem, ohne dass dafür in der Achselhöhle eine Ursache gefunden werden kann. Der Umfang des rechten Oberarmes 21 cm, links 24 cm.

20. Februar. Keine Verkleinerung der Struma. Oedem am Arm besteht fort. Exsudat in gleicher Höhe.

25. Februar. Der Kranke verlässt auf eigenes Verlangen das Spital ungeheilt.

Diagnose: Endothelioma pleurae.

Es mag auf den ersten Blick gezwungen erscheinen, dass diese Erkrankung nicht als eine gewöhnliche Pleuritis, sondern als Neoplasma der Pleura gedeutet wird. Läge eine Pleuritis vor, so könnte es sich wohl nur um eine durch Tuberculose bedingte handeln. Dafür spräche die Schwere der Erkrankung, das hämorrhagische Exsudat, die möglicherweise überstandene cariöse Erkrankung des Fusses und endlich das Fehlen einer jeden anderen Ursache. Die Existenz einer »primären« Pleuritis ist aber gewiss mehr als zweifelhaft, wie v. Schrötter immer betont. Andererseits sprechen aber sehr gewichtige Gründe direct gegen eine bestehende Tuberculose: es war selbst nach mehrmonatlicher Beobachtung des Kranken keine Affection der Lunge nachzuweisen, die so oft vorgenommene Untersuchung des katarrhalischen Sputums ergab stets ein negatives Resultat in Bezug auf Tuberkelbacillen. Während der ganzen Beobachtungszeit fieberte der Kranke niemals, ja die Temperatur ging kaum über 37° hinauf. Auffallend waren die während der ganzen Krankheit vorhandenen quälenden Schmerzen. Fast alle Autoren constatiren dieses Symptom bei Geschwülsten der Pleura. Die umschriebene Vorwölbung, die sich an der linken Seite ausbildete, konnte am leichtesten auf ein Neoplasma zurückgeführt werden, das auf die Brustwand übergriff, weshalb der erkrankte Theil der Rippen unter dem Druck des Exsudates nachgab und vorgewölbt wurde.

Die hämorrhagische Natur des Exsudates war natürlich ebenso leicht auf ein Endotheliom wie auch auf Tuberculose

zurückzuführen. Einen nicht zu übersehenden Anhaltspunkt für die Diagnose bot auch das gegen Ende der Beobachtungszeit aufgetretene Oedem der linken oberen Extremität. Ob der rasch wachsende Knoten in der Glandula thyreoidea, der jeder Therapie trotzte, eine einfache Struma war, oder doch vielleicht auch als Metastase auf das Grundleiden zurückzuführen war, wie das z. B. Ewald beobachtet hat, kann nicht entschieden werden. Der negative Ausfall der Untersuchung der mittelst Pravaz'scher Spritze entnommenen kleinen Exsudatmenge kann die Diagnose gewiss nicht erschüttern. Denn bedenkt man, wie selbst bei ulcerirenden Carcinomen des Magens das Auffinden von Krebszellen im Erbrochenen oder deren Herausbeförderung mit der Schlundsonde selten gelingt, wie oft ferner der Sputumbefund bei Lungencarcinom völlig negativ ist, so kann es nicht Wunder nehmen, wenn in 1 cm^3 eines grossen Exsudates keine Endotheliomzellen gefunden werden, ein Moment, auf das übrigens auch andere Autoren aufmerksam machen.

Wägt man die Symptome gegen einander ab, so spricht Vieles gegen Tuberculose (Sputum, Fieberlosigkeit, Lungenbefund, heftige Schmerzen), Anderes für Endotheliom (circumscripte Vorwölbung, Oedem). Die Kachexie und das hämorrhagische Exsudat liessen sich mit beiden Erkrankungen in Zusammenhang bringen, der negative Ausfall der Exsudatuntersuchung schliesst den Tumor durchaus nicht aus.

Wo fast nichts für, Vieles gegen Tuberculose spricht, sich andererseits alle Symptome mit Endotheliom in Einklang bringen lassen, halte ich diese Diagnose für sicher erwiesen.

Leider verliess der Kranke das Spital ungeheilt, ist auch wenige Wochen später zu Hause gestorben, ohne dass (wie begreiflich) eine Nekroskopie vorgenommen worden wäre.

III. Fall.

Josef K., 33 Jahre alt, Taglöhner, aufgenommen am 4. November 1895.

Anamnese vom 4. November: Der Vater des Kranken starb angeblich an einem Lungenleiden, Mutter lebt, einige Geschwister sind an dem Kranken unbekannten Krankheiten gestorben.

Er selbst war stets gesund, hat nie an Husten, Athembeschwerden und dergleichen gelitten. Vor etwa fünf Wochen soll unter geringer Schmerzhaftigkeit in der Leber- und Magengegend eine Anschwellung des Bauches eingetreten sein; dabei sollen anfangs Diarrhöen bestanden haben. Der Appetit war stets gut, Erbrechen war nie vorhanden. Potus wird negirt, für eine luetische Affection besteht kein Anhaltspunkt.

Status praesens vom 5. November: Der Kranke ist mittelgross, von gutem Knochenbau, mässiger Musculatur, abgemagert. Hautfarbe blass mit einem Stich ins Schmutzigbräunliche. Leichte Oedeme an den unteren Extremitäten. Arteria radialis weich, nicht geschlängelt, Pulswelle niedrig, Spannung gering, Frequenz 90. Respiration angestrengt, 24, vorwiegend costal, geschieht unter Zuhilfenahme der Auxiliärmuskeln. Temperatur 36·8°.

Am Kopf und Hals nichts Abnormes, Thorax in seiner unteren Apertur erweitert, beiderseits gleich.

Die Percussion ergibt rechts vorne vollen, hellen Schall bis zur fünften Rippe, links vorne bis zur dritten Rippe, rechts hinten bis zum Angulus Scapulae, links hinten oben normalen Schall, dann beginnt im Interscapularraum eine Dämpfung schon einen Querfinger oberhalb des Schulterblattwinkels, weiter gegen die Axillarlinie hin noch etwas höher. Ueber dieser Dämpfung ein auffallend starkes Resistenzgefühl. Die Dämpfung erstreckt sich nach vorne hin über den ganzen Traube'schen Raum.

Die Auscultation ergibt über allen Theilen der Lunge ein normales Athemgeräusch, das aber über den bezeichneten Dämpfungen, sowie der Stimmfremitus, bedeutend herabgesetzt ist. Herzdämpfung nach links hin nicht abgrenzbar, nach rechts hin die Mittellinie des Körpers etwas überragend. Herztöne rein.

Abdomen gleichmässig kugelig aufgetrieben, die Haut glänzend, gespannt, von erweiterten Venen durchzogen. Grösster Umfang 87 cm. Die Leberdämpfung überragt in der Mamillarlinie den Rippenbogen nicht, reicht in der Mittellinie vier Querfinger über den Processus xyphoideus nach abwärts, ist nach links hin von der beschriebenen Dämpfung des Traube'schen Raumes nicht abzugrenzen. Die abhängigen Partien des Abdomens geben leeren Schall, der sich bei Lagewechsel aufhellt.

Harnmenge 1500 cm^3, rothgelb, specifisches Gewicht 1015, sauer, kein Zucker, kein Aceton, 1‰ Albumen, nur spärliche hyaline Cylinder.

1. December. Umfang des Abdomen hat zugenommen.

9. Januar. Grösster Bauchumfang 92 cm. Deutlich entwickelter venöser Collateralkreislauf der Bauchdecken. Das pleuritische Exsudat der linken Seite hat zugenommen. Dauernde Fieberlosigkeit.

28. Januar. Die Dämpfung beginnt links hinten schon an der Spina scapulae, Temperatur zwischen 36·5 und 37·2, die Herzdämpfung überragt den rechten Sternalrand um einen Querfinger.

7. Februar. Punction des Abdomens, es werden $4^1/_2$ l Flüssigkeit entleert; es gelingt nicht mehr zu entnehmen, wiewohl noch eine grosse Menge Transsudates im Bauche nachweisbar ist.

8. Februar. Die Flüssigkeit ist hellgelb, klar, enthält $1^1/_2\%$ Albumen. Weder durch Centrifugirung, noch nach 24stündigem Sedimentiren ist durch das Mikroskop irgend ein Formelement nachweisbar.

28. Februar. Umfang des Abdomens hat wieder zugenommen, zeitweise Schmerzen im Bauch, Puls 100—110, die linke Pleurahöhle von dem beschriebenen Erguss ganz ausgefüllt, Herz sehr bedeutend nach rechts verdrängt, die linke Brusthälfte stark ödematös. Im Harn geringe Mengen von Gallenfarbstoff nachweisbar.

5. März. Es wird mittelst Pravaz'scher Spritze eine Probepunction des pleuritischen Exsudates vorgenommen. Dieselbe liefert eine ganz klare, hellgelbe, durchsichtige Flüssigkeit, in der ausser einigen Leukocyten nichts Auffallendes nachweisbar ist. Während die Oedeme des Körpers wieder verschwunden sind, besteht das entsprechend der linken Brusthälfte angegebene unverändert fort.

6. März. Geringe Menge eines leicht blutig tingirten Sputums, keine Tuberkelbacillen. Zunehmende Schwäche.

20. März trat der Tod ein.

Die Diagnosenstellung begegnete hier grossen Schwierigkeiten. Man hätte zunächst daran denken können, es handle sich um eine Lebercirrhose und Tuberculosis serosarum. Denn dass die Flüssigkeitsansammlung im Abdomen nicht ein einfaches Stauungstransudat war, das ging aus dem Umstand hervor, dass bei der Punction nicht mehr als $4^1/_2$ l abflossen, wiewohl noch eine grosse Menge von Flüssigkeit nachweisbar war. Tuberculöse Peritonitis ist ja andererseits keine seltene Complication einer Lebercirrhose, und die Annahme wird bei gleichzeitigem pleuritischen Exsudat umso

wahrscheinlicher. Doch sprachen noch gewichtige Momente dafür, dass ein maligner Tumor vorliegen könne: vor Allem die durch die ganze Krankheit beobachtete Fieberlosigkeit, die Unmöglichkeit einen tuberculösen Herd im Körper nachzuweisen, schliesslich das sich entsprechend der kranken Brustseite ausbildende Oedem, das bis zum Tode stationär blieb.

Eine sichere Entscheidung war aber nicht möglich, weil ja die genaue mikroskopische Untersuchung der durch Punction aus dem Pleura- respective Peritonealraum gewonnenen Flüssigkeit ein vollkommen negatives Resultat ergeben hatte.

Es wurde also die Frage in Bezug auf die Natur der complicirenden Erkrankung der Pleura und des Peritoneum insoferne offen gelassen, als die klinische Diagnose lautete: Pleuritis et Peritonitis tuberculosa? carcinomatosa? Cirrhosis hepatis.

Sectionsbefund (Prof. Kolisko): Körper gross, kräftig gebaut, abgezehrt, die allgemeinen Decken blass, welk, bräunlich pigmentirt. Gesicht stark verfallen, aus Mund und Nase eine schwarze Flüssigkeit ausgetreten. Hals schlank, Thorax breit und gewölbt, Abdomen stark kugelig ausgedehnt, Bauchdecken mässig gespannt, in der Nähe des Nabels einige Punctionsstellen zeigend. Die unteren Extremitäten und das Genitale stark ödematös geschwollen, die Kopfhaut blass. Schädel geräumig, mit der Dura verwachsen, seine Innenfläche glatt. Dura blutarm, innen glatt. Innere Meningen zart und blutarm, nur am medialen Rand der Hemisphären etwas getrübt und leicht verdickt. Hirn etwas atrophisch, sehr blutarm, stärker serös durchfeuchtet.

Schilddrüse klein, in der Mund- und Rachenhöhle etwas bräunliche Flüssigkeit, Larynx und Trachea leer, Schleimhaut blass.

Im linken Brustraum etwa 2 l einer serösen, leicht hämorrhagischen Flüssigkeit, durch welche das Herz etwas nach rechts verdrängt und die linke Lunge vollkommen comprimirt an das Mediastinum angedrückt wird. Die linke Lunge ausserdem aber an ihrer Spitze breit angewachsen, welcher Anwachsung entsprechend ihr Parenchym strangartig ausgezerrt erscheint. Ihre Pleura allenthalben etwas getrübt und verdickt, aber glatt. Die Costalpleura und die des Diaphragmas von einer $^1/_2$—1 mm dicken, reichlich vascularisirten, auffallend zähen Membran überzogen, welche nur die oberen und

vorderen Partien freilässt und an mehreren Stellen in Form bis linsengrosser runder Grübchen geschwürähnliche Defecte aufweist.

In der angewachsenen Lungenspitze ein schwarzpigmentirtes, schwieliges Gewebe eingelagert und das übrige Parenchym durch die Compression luftleer und blutleer, zäh lederartig.

Die rechte Lunge gedunsen, ihre Spitze schwielig angewachsen, eine schwarze Schwiele enthaltend, durch welche die Lungenspitze vollkommen verödet erscheint. Die Pleura allenthalben glatt und glänzend; das Lungenparenchym ziemlich blutarm, etwas ödematös, mit Ausnahme der Spitze überall lufthältig. Die Präparation des Ductus thoracicus ergibt, dass derselbe in seinem ganzen Verlaufe etwas erweitert ist.

Im Herzbeutel etwas Serum, das Pericard zart und blass, das Herz contrahirt, kleiner, seine Höhlen nur sehr spärliche Gerinnsel enthaltend, seine Klappen und das Endocard, sowie die Intima der grossen Gefässe zart. Das Herzfleisch bräunlichgelb, brüchig.

Im Bauchraum etwa 4—5 l einer serös-hämorrhagischen, von Fibrinfäden durchzogenen Flüssigkeit angesammelt. Die Venen um den Nabel erweitert, im Ligamentum teres eine 3 mm im Durchmesser besitzende Sappé'sche Vene. Das grosse Netz mit Leberrand und Rippenbogen schwielig verwachsen, dadurch die Leber verdeckt. Das Peritoneum parietale allenthalben verdickt, schwielig, pigmentirt, mit vereinzelten, namentlich im Douglas auffallenden kreisrunden bis zwanzighellerstückgrossen, geschwürartigen, grubigen Defecten bezeichnet. Das Peritoneum viscerale ebenfalls etwas verdickt, aber bedeutend geringer und weniger gleichmässig, jene grubigen Defecte über dem Quercolon ebenfalls ausgezeichnet entwickelt.

Die Leber mit dem Zwerchfell sehr fest durch Schwielen verwachsen, um ein Drittel kleiner als normal, vorwiegend im rechten Lappen geschrumpft, ihre Kapsel stark getrübt und mässig verdickt, ihre Oberfläche, soweit dieselbe bei den Verwachsungen sichtbar ist, grobhöckerig gelappt. Die Gallenblase, mit dem Netz verwachsen, enthält etwas braune, dünne Galle. Die Pfortader enthält flüssiges Blut und ist zartwandig.

An einem beide Lappen durchtrennenden Schnitt zeigt sich das Lebergewebe in ein System ockergelb gefärbter Lappen auseinander geworfen, welche sich auf der Schnittfläche leicht vorwölben. Diese Lappen werden durch mächtige, bis 1 cm breite Züge eines weissen, harten Schwielengewebes gebildet, welche theils den Verzweigungen der Glisson'schen Kapsel entsprechen und die Lebergefässe umschliessen, theils unregelmässig vertheilt sind, allenthalben sich etwas auf der Schnittfläche retrahiren und dadurch die Lappung der von ihnen umschlossenen Leberparenchymreste bilden, und welche an vielen Stellen hanfkorn- bis erbsengrosse, scharf ab-

gegrenzte, trockene, käsige Einsprenkelungen enthalten. Diese Schwielenzüge sind am reichlichsten im rechten Lappen entwickelt, wo auch die Lappen von Leberparenchym kleiner, haselnuss- bis nussgross sind, während sie im linken Lappen bedeutend spärlicher und schmäler sind, wo dementsprechend auch die Parenchymlappen bis citronengross erscheinen. Die Läppchen des Lebergewebes sind innerhalb all dieser Lappen ungewöhnlich gross.

Die Milz ist mit dem Zwerchfell verwachsen, gross, blutreich, hart. Die Niere und der harnleitende Apparat bieten nichts Wesentliches. Das Pankreas ist derb, die Nebennieren verfettet.

Diagnose: Hepatitis interstitialis chron. e lue cum gummatib. numerosis hepatis. Carcinoma endotheliale peritonei et

Fig. 2.

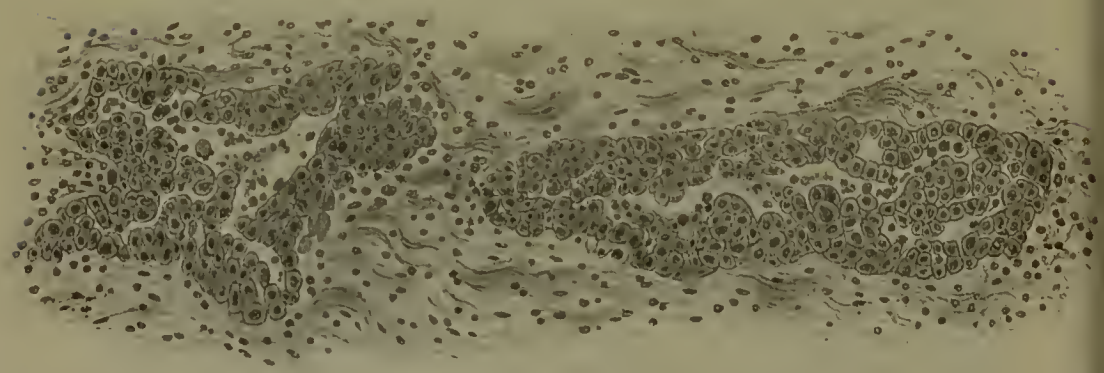

Reichert Oc. 4, Obj. 5.

pleurae sin. Tuberculosis obsoleta apic. pulmon. Varicositates oesophagi et Ven. Sappéi.

Die später auf der Klinik vorgenommene histologische Untersuchung ergab das typische Bild eines Endothelioms. In reichlichem welligen Bindegewebe verlaufen da und dort Schläuche und Stränge, von einer mehrschichtigen Lage verschieden gestalteter Zellen, mit einem grossen Kern begrenzt. Im Durchschnitte sind diese Zellreihen bald der Länge, bald der Quere nach getroffen. An manchen Stellen des Präparates ist diese regelmässige Anordnung verwischt, es besteht vielmehr eine diffuse Infiltration des Gewebes mit den genannten Endothelzellen. Auffallende Degenerationen sind nirgends wahrzunehmen.

Die obenstehende Zeichnung (Fig. 2) zeigt einen nach van Gieson gefärbten Schnitt dieses Präparates, in dem die erwähnten Zellschläuche quer oder schräg getroffen sind.

IV. Fall.

Johann P., 61 Jahre alt, Fleckputzer, aufgenommen am 20. November 1895.

Anamnese vom 20. November: Der hereditär nicht belastete Kranke überstand in seinem 21. Lebensjahre Cholera und war nachher stets gesund. Im Herbst vorigen Jahres begann seine jetzige Erkrankung mit dumpfen Schmerzen in der Brust, allmälig sich entwickelnder Athemnoth, die anfangs nur bei körperlichen Anstrengungen auftrat, bald aber den Kranken auch in der Ruhe nicht ganz verliess.

Einen Monat später trat insoferne eine Wendung im Krankheitsbilde ein, als nun ab und zu Anfälle von enormer, plötzlich sich einstellender Athemnoth den Kranken quälten, die in folgender Weise verliefen: Ganz unerwartet wurde der Athem kürzer und kürzer, enormes Angstgefühl stellte sich ein; nachdem der Paroxysmus in kurzer Zeit sein Höhestadium erreicht hatte, verlor der Kranke das Bewusstsein, kam aber nach 10—15 Minuten wieder zu sich. Nach starkem Schweissausbruch und ziemlich reichlicher Expectoration von zähschleimigem, glasigem Sputum ging der Anfall, der ungefähr 3—4 Stunden gedauert hatte, vorüber, nur starkes Mattigkeitsgefühl zurücklassend. So oft sich diese Anfälle wiederholten, immer hatten sie denselben Charakter; in der Zwischenzeit bestand nur relativ geringe Dyspnoe und ganz unbedeutender Husten mit spärlichem, schleimigem Auswurf. In diesem Zustande kam der Kranke im November 1895 zum erstenmale an die III. medicinische Klinik, wo der folgende Befund erhoben wurde:

Status praesens vom 21. November: Kleines, schwächlich gebautes, in der Ernährung herabgekommenes Individuum. Haut und sichtbare Schleimhäute sehr blass.

Temperatur 36·5, Puls 90, Arterie nicht geschlängelt, doch die Wand etwas rigide. Pulswelle ziemlich hoch, Spannung annähernd normal, Respiration etwas beschleunigt, angestrengt, costo-abdominal.

Am Kopf nichts Abnormes. Der Hals dünn, ohne auffallende Erscheinungen von Seite der Venen, einige kleine, harte, schmerzlose Lymphdrüsen am Rande des Kopfnickers beiderseits. Thorax der Grösse entsprechend lang, schmal, schlecht gewölbt, symmetrisch. Die Percussion ergibt rechts vorne vollen, hellen Schall bis zum oberen Rand der sechsten Rippe, links vorne bis zum oberen Rand der vierten Rippe. Rechts hinten bis handbreit unter den Schulterblattwinkel, links hinten oben geringe Dämpfung des Percussionsschalles, von der Spina scapulae an absoluter Schenkelschall bis nach abwärts. Während über der ganzen rechten Länge normales vesiculäres Athmen zu hören ist, ebenso über den nicht gedämpften Partien der linken Seite, ist das Athem-

geräusch, sowie der Stimmfremitus entsprechend dem Dämpfungsbezirke abgeschwächt, unten ganz aufgehoben.

Herz in normalen Grenzen, erster Ton an der Spitze etwas gedehnter, sonst reine Töne.

Im Abdomen nichts Pathologisches nachweisbar. Harn 1000 cm^3, specifisches Gewicht 1014, enthält Spuren von Albumen, keine Cylinder. Sputum schleimig, enthält keine Tuberkelbacillen.

In der folgenden Zeit war das subjective Befinden des Kranken relativ gut, nur ab und zu hatte er über geringe Schmerzen zu klagen; am 16. December trat ein circa drei Stunden dauernder, typisch asthmatischer Anfall (ohne Bewusstseinsstörung) auf.

Der Anfall wiederholte sich nicht mehr, das Exsudat behielt denselben Stand bei; der Kranke verliess, mit seinem Zustande leidlich zufrieden, am 10. Januar 1896 das Spital.

Das Körpergewicht betrug bei der Entlassung $52^1/_2$ kg.

Die Diagnose lautete einfach auf Pleuritis exsudat. sin. Die Feststellung des ätiologischen Momentes war weder aus der Anamnese, noch dem Befunde möglich.

Bald traten die erwähnten asthmatischen Anfälle wieder auf, der Zustand des Kranken wurde überhaupt gradatim schlechter, so dass er sich am 5. April 1896 neuerdings aufnehmen liess.

Der allgemeine Zustand war nun entschieden zum Schlechteren verändert: der Kranke, hochgradig abgemagert, mit welker, atrophischer, schmutziggelblicher Haut, machte auf den ersten Anblick den Eindruck eines an schwerer Carcinomkachexie Leidenden. Der Befund der Brustorgane war insoferne geändert, als sich nun eine deutliche Einziehung der linken Thoraxhälfte entwickelt hatte.

Das Körpergewicht, das bei seinem ersten Spitalsaufenthalt $52^1/_2$ kg betragen hatte, war auf $45^1/_2$ kg gesunken.

Die asthmatischen Anfälle häuften sich in der nächsten Zeit so, dass sie fast das Krankheitsbild beherrschten. Dabei wurden mässige Mengen eines meistens serös-schleimigen, manchmal aber auch deutlich blutig tingirten Sputums ausgeworfen; die genaue Untersuchung desselben auf Tuberkelbacillen ergab stets ein negatives Resultat. Ebenso liessen sich niemals Zellen nachweisen, die die Diagnose eines Neoplasmas der Lunge zugelassen hätten.

Alle gegen die asthmatischen Anfälle angewendeten Mittel blieben erfolglos: fast jede, mindestens aber jede zweite Nacht war der Kranke durch den Paroxysmus gequält. In der Zwischenzeit fühlte er sich relativ wohl, Schmerzen wurden kaum empfunden, es bestand vielmehr meist nur das Gefühl von Druck und Schwere in der linken Thoraxhälfte. Während der ganzen Zeit seines ersten und zweiten Spitalsaufenthaltes hat der Kranke niemals gefiebert.

Am 11. Mai traten zum erstenmal Oedeme an den unteren Extremitäten auf, die in den nächsten Wochen bald stärker, bald schwächer wurden, niemals aber vollständig schwanden.

Am 26. Juni wurde eine Probepunction vorgenommen und dabei mit der Pravaz'schen Spritze eine rein seröse, schwach gelb gefärbte Flüssigkeit aspirirt, deren mikroskopische Untersuchung ein ganz negatives Resultat ergab.

Mit einer grösseren Spritze wurde in den nächsten Tagen die Punction wiederholt, aber auch aus dieser Flüssigkeit liess sich kein für die Diagnose brauchbarer Bestandtheil darstellen.

Während meiner Abwesenheit verliess der Kranke das Spital, ging bald darauf zu Grunde, ohne dass es mir gelungen wäre, Sicheres über den weiteren Verlauf der Erkrankung zu erfahren.

Was uns bestimmt hat, auch in diesem so unklar ausgesprochenen Falle die Diagnose auf einen malignen Tumor der Pleura zu stellen, waren die folgenden Umstände: Vor Allem fiel auch hier wieder der Mangel eines jeden ursächlichen Momentes auf; insbesondere war es trotz der langen Dauer der Beobachtung nicht nur nicht möglich, Tuberculose nachzuweisen, vielmehr wurde es immer klarer, dass diese Erkrankung so gut wie auszuschliessen wäre. Wenn auch eine ausgesprochene Kachexie nicht gerade zum Symptomenbild des Endothelioms gehört, so kann sie doch ganz gewiss nicht gegen diesen Tumor sprechen, wie ja auch durch manche in der Literatur niedergelegte Beobachtungen gezeigt wird. Das Rétrécissement thoracique, das bei unseren Kranken so ausgesprochen war, gehört nach Fränkel zu den Hauptsymptomen des Endothelioms.

Für die anfangs geringeren, später aber in den Vordergrund der Erscheinungen tretenden asthmatischen Anfälle liess sich keine Ursache auffinden. Dagegen wurde dieser Symptomencomplex bei malignen Tumoren beobachtet. Der Befund geschwellter Lymphdrüsen hat zweifellos auch eine, wenn auch nur geringe Bedeutung für die Diagnose eines Endothelioms. Der langwierige Verlauf der Erkrankung mit schliesslichem letalen Ausgang, die während der ganzen Dauer beobachtete Fieberlosigkeit vervollständigen das Bild. Die seröse Natur des Ergusses, sowie der negative Ausfall der histologischen Untersuchung desselben sprechen umso

weniger gegen einen Tumor, als solche Fälle ja auch in der Literatur publicirt worden sind.

Unter solchen Umständen hielten wir die Diagnose eines Pleuraendothelioms für gerechtfertigt.

V. Fall.

M. S., 42 Jahre alt, Hauer, aufgenommen am 16. März 1896.

Anamnese vom 16. März: Die Mutter des Kranken starb vor zwei Jahren angeblich an Herzschlag, der Vater, sowie sechs Geschwister leben und sind gesund, während vier Geschwister im jugendlichen Alter gestorben sind. In seinem zweiten Lebensjahre überstand der Kranke angeblich eine Pneumonie, fünf Jahre später eine Erkrankung im Abdomen, die der Beschreibung nach eine Perityphlitis gewesen sein dürfte und ihn einen Monat an das Bett fesselte. Dann blieb er wieder bis vor zwei Jahren vollkommen gesund, litt insbesondere niemals an stärkerem Husten oder anderen an ein Lungenleiden erinnernden Symptomen.

Im Jahre 1894 nun trat eine Rippenfellentzündung auf der linken Seite auf, weshalb der Kranke 20 Wochen im Bett bleiben musste. Allmälig besserte sich aber sein Zustand wieder, eine vollständige Genesung trat jedoch nicht mehr ein, vielmehr bestand immerfort eine gewisse Athemnoth, ab und zu auch Schmerzen im Abdomen. Trotzdem ging der Kranke meist seiner Arbeit als Weinhauer nach, bis er im Herbst 1895 eine Grössenzunahme der linken Brusthälfte gegenüber der rechten bemerkte, was ihn bewog, das Spital aufzusuchen. Dort wurde er in der Zeit vom 14. December 1895 bis 6. März 1896 sechsmal punctirt und dabei 1000. 1200. 1300. 1300. 1500. 1500 cm^3 einer serösen, leicht gelbgefärbten Flüssigkeit aus der linken Pleurahöhle entleert. Bald nach seiner Entlassung aus dem Krankenhause trat aber neuerdings die Grössenzunahme der genannten Brustseite auf, was den Kranken auf unsere Klinik führte.

Der Status praesens lautete am 16. März 1896:

Etwas unter Mittelgrösse, kräftiger Knochenbau, gut entwickelte Musculatur und Panniculus adiposus; Haut und sichtbare Schleimhäute blass. Keine Oedeme. Respiration 30, Temperatur 37°, Puls 126, normale Spannung, Körpergewicht 53·5 kg. Am Kopf und Hals nichts Abnormes nachweisbar.

Thorax breit, entsprechend lang, gut gewölbt, in der Weise asymmetrisch, dass die linke Thoraxhälfte entschieden mehr gewölbt erscheint, die Brustwarze daselbst höher steht, die Intercostalräume dieser Seite gegenüber denen der anderen mehr ver-

strichen sind. Während die Athmung rechts vollkommen normal costo-abdominal ist, bleibt die linke Seite bei der Respiration auffallend zurück und sind auch die Excursionen links bedeutend seichtere als rechts.

Percussion: Rechts vorne oben in der Mamillarlinie voller, heller, nicht tympanitischer Schall bis zur sechsten Rippe, in der Parasternallinie hat der volle, helle Schall einen geringen tympanitischen Beiklang und es beginnt am unteren Rande der vierten Rippe eine absolute Dämpfung. Rechts hinten oben voller Schall, der bis zur Handbreite über den Schulterblattwinkel herabreicht. Ueber der ganzen rechten Seite hört man bei der Auscultation reines vesiculäres Inspirium, kein Exspirationsgeräusch, ab und zu Giemen. Die ganze linke Thoraxhälfte gibt vollständig dumpfen, leeren Schall bis zum Rippenbogen. Percutirt man in den verschiedenen Höhen von links nach rechts, so findet man die rechte Begrenzungslinie dieser Dämpfung folgendermassen: Unter der Clavicula am rechten Sternalrand, im zweiten Intercostalraum ein Querfinger nach rechts vom rechten Sternalrand, im vierten Intercostalraum fast bis zur rechten Mamillarlinie. Bei der Auscultation hört man unter der Clavicula sowie hinten am inneren Scapularrand schwaches bronchiales In- und Exspirium, über allen anderen Theilen der linken Seite ist kein Athemgeräusch wahrnehmbar.

Im Scrobiculo cordis sieht man eine undeutliche Pulsation, die aber sehr deutlich gefühlt werden kann. Auch nach rechts hin von dieser Stelle wird noch undeutliche Pulsation wahrgenommen. Die Herztöne, die links fast unhörbar sind, werden am Processus xyphoideus und von dort nach rechts hin sehr deutlich gehört, sind überall rein und klappend.

Die entschieden grössere, härtere, bei Druck etwas schmerzhafte Milz reicht bis handbreit unter den Rippenbogen und lässt sich bis gegen ihren oberen Pol hin, der offenbar hinter dem Rippenbogen liegt, deutlich abtasten und umgreifen. Die Dämpfung der Leber überragt den Rippenbogen in der Mamillarlinie um drei Querfinger, bei der Palpation ist man nur im Stande. eine diffuse Resistenz wahrzunehmen; der Rand als solcher ist nicht zu tasten. Anderweitige Abnormitäten bestehen im Abdomen nicht.

Harn: 24stündige Menge 600 cm^3, specifisches Gewicht 1025, enthält kein Albumen, kein Aceton, keinen Zucker. Chloride in normaler Menge.

Sputum fehlt.

Nachdem der Kranke durch mehrere Tage Diuretin genommen hatte, ohne dass es gelungen wäre, eine stärkere Diurese zu erzielen, entschlossen wir uns, seinem Drängen nachzugeben und nahmen am 20. März Nachmittags die Punction vor. Dieselbe wurde in der

vorderen Axillarlinie im fünften Intercostalraum ausgeführt und wurden ohne Aspiration 2000 cm^3 einer leicht gelblich gefärbten, klaren, serösen Flüssigkeit entleert.

In dem durch Centrifugirung des Exsudates gewonnenen Sediment wurden zahlreiche Leukocyten, einzelne rothe Blutkörperchen, dann grosse, mit Vacuolen erfüllte Endothel-

Fig 3.

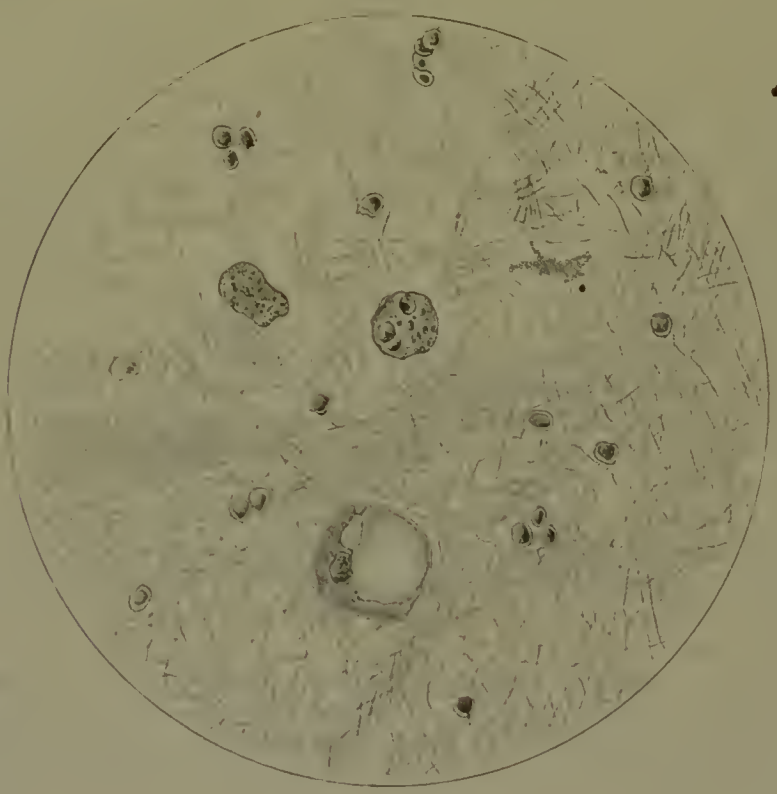

Reichert Oc. 4, Obj. 5.

zellen, fettig degenerirte Zellen und Fettkörnchenhaufen nachgewiesen (Fig. 3).

Nach der Punction fühlte sich der Kranke bedeutend erleichtert. Wenn auch nach wie vor noch die ganze linke Seite vollkommen dumpfen leeren Schall gab, so reichte doch die Dämpfung nicht mehr so weit nach rechts hinüber, begrenzte sich vielmehr oben in der Mittellinie des Körpers, der Herzdämpfung entsprechend am rechten Sternalrande.

Sehr bald aber nahmen die Beschwerden des Kranken wieder zu, die verschiedensten Diuretica wurden ganz erfolglos gegeben,

die Percussion zeigte, dass das Exsudat wieder ebenso stark angewachsen war wie vor der Entleerung, es musste also schon am 29. März die Punction wiederholt werden. Diesmal wurden 2400 cm^3 einer makroskopisch ebenso beschaffenen Flüssigkeit, wie die bei der ersten Operation, entleert. Auch das mikroskopische Bild war das gleiche.

Das subjective Befinden, das nach der Punction ein bedeutend besseres war, verschlimmerte sich auch diesmal sehr rasch.

Am 12. April dritte (respective neunte) Punction. Entleert wurden 2500 cm^3 serösen Exsudates.

Am 22. April vierte (respective zehnte) Punction. Auch diesmal betrug die Menge der Flüssigkeit 2500 cm^3, dagegen war das Aussehen derselben insoferne entschieden geändert, als sie nun nicht mehr klar, hellgelb, sondern deutlich, wenn auch nicht in hohem Masse, hämorrhagisch gefärbt war. Ausser den schon genannten und auf Fig. 3 abgebildeten Zellformen zeigten sich dementsprechend bei der mikroskopischen Untersuchung sehr zahlreiche Erythrocyten.

Einen diagnostisch sehr wichtigen Anhaltspunkt gab die Auscultation nach der Punction. Es war über der linken Lungenspitze schwaches, aber reines Vesiculärathmen zu hören, ohne irgendwelche Nebengeräusche.

Am 5. Mai fünfte (respective elfte) Punction: 2000 cm^3 eines leicht hämorrhagisch gefärbten Exsudates, in dem wiederum neben zahlreichen rothen und weissen Blutkörperchen grosse, gelbliche, mit Vacuolen versehene Zellen gefunden werden, die aber niemals zu grösseren Verbänden zusammenhängen, sondern immer nur vereinzelt liegen.

Diesmal wuchs das Exsudat ganz entschieden langsamer an, die Diurese wurde besser (1200—1700 cm^3 in 24 Stunden), auch das subjective Empfinden viel wohler. Nach der relativ langen Zeit von zehn Wochen, während welcher die Beschwerden allmälig zunahmen, musste neuerdings punktirt werden. Der Einstich wurde im siebenten Intercostalraum in der mittleren Axillarlinie gemacht; dabei hörte man ein ganz deutliches Knirschen und hatte auch das Gefühl eines intensiveren Widerstandes als gewöhnlich. Zunächst gingen mit dem hämorrhagischen Exsudate drei kleine, wie Gewebsstückchen aussehende Partikeln ab; es wurden diesmal nur 700 cm^3 einer serös-hämorrhagischen, getrübten, zahlreiche Fibrinflocken enthaltenden Flüssigkeit entleert.

Die sofort eingeleitete Untersuchung ergab jedoch, dass die vermeintlichen Gewebstheilchen nur aus Fibrin bestanden.

Bei der Punction war eine geringe Menge Luft eingetreten, die als frei bewegliche Blase durch Percussion nachgewiesen werden konnte, aber schon nach acht Tagen wieder verschwunden war.

24. Juli. In der linken Fossa supraspinata einige ganz kleine, mit der Haut nicht verwachsene, leicht verschiebliche, auf Druck ganz schmerzlose Lymphdrüsen tastbar. Während bis dahin alle Messungen eine normale Körpertemperatur ergeben hatten, fieberte der Kranke am 15., 16. und 17. August ganz leicht (Temperatur um 38° herum). Aber schon nach drei Tagen war die Temperatur wieder zur Norm zurückgekehrt.

Anfangs September, also circa sechs Wochen nach der letzten Punction wurde entsprechend der Einstichnarbe unter der Haut ein halbhaselnussgrosses, hartes, schmerzloses Knötchen getastet. Dasselbe hatte eine kugelige Form, glatte Oberfläche, die Haut darüber verschieblich, dagegen konnte die Geschwulst selbst auf der Unterlage nur ganz wenig verschoben werden. Bei Hebung des Armes wurde das Knötchen undeutlicher fühlbar, man gewann dabei den Eindruck, als wenn es sich mehr in den Intercostalraum zurückgezogen hätte. Eine Veränderung der Haut über dem Tumor war nicht zu bemerken (von der Punctionsnarbe abgesehen).

Am 15. September 1896 verliess der Kranke das Spital ungeheilt. Die damals notirte Diagnose lautet: Pleuritis sinistra ex Neoplasmate.

Ueberblickt man den bisherigen Krankheitsverlauf, so sieht man, dass es sich um eine fast continuirlich ganz fieberlos verlaufende, exsudative Pleuritis handelt, deren Erguss sich trotz zwölf Punctionen, durch die zusammen fast 20.000 cm^3 Flüssigkeit entleert wurde, stets wieder erneuerte. Das anfangs rein seröse Exsudat wurde allmälig hämorrhagisch, die mikroskopische Untersuchung des Sedimentes ergab von auffallenden Bestandtheilen regelmässig eine grosse Anzahl vacuolenhältiger Endothelzellen, sowie Zellen in fettiger Degeneration begriffen. Niemals aber waren diese Zellen zu grösseren Verbänden gehäuft. Eine Ursache für die Pleuritis liess sich nicht auffinden, ja die allerhäufigste Ursache der sogenannten »primären« Pleuritis, Tuberculose, konnte sogar mit an Bestimmtheit grenzender Wahrscheinlichkeit ausgeschlossen werden. Ausser einigen kleinen Lymphdrüsenschwellungen der Fossa supraclavicularis wurde im Anschluss an die zwölfte Punction ein dem Stichcanal entsprechender Tumor constatirt, der wohl ungezwungen als Impfmetastase aufgefasst werden konnte. Trotz der schweren, fortwährend recidivirenden Erkrankung konnte

von einer Kachexie keine Rede sein, im Gegentheil, nach mancherlei Schwankungen war eine Zunahme des Gewichtes um $1^1/_2$ kg zu verzeichnen.

Trotzdem hielten wir uns, mit Rücksicht auf die Art der Exsudation, das fortwährende Recidiviren des Ergusses, den Mangel eines jeden ätiologischen Momentes, das Fehlen des Fiebers und ganz besonders mit Rücksicht auf die aufgetretene wahrscheinliche Impfmetastase zur Diagnose eines Neoplasmas der Pleura für berechtigt.

Einen Monat ungefähr blieb der Kranke zu Hause, kam dann, am 13. October 1896, wieder auf die Klinik. Der Zustand war ebenso wie bei der ersten Aufnahme, nur das subjective Befinden etwas besser. Schon nach vier Tagen verliess der Patient das Spital neuerdings und liess sich erst wieder am 17. November 1896 aufnehmen. In der Zwischenzeit soll er sich ziemlich wohl befunden haben, wenn er auch selbst zu leichter Arbeit ungeeignet war. In den letzten Tagen waren aber recht bedeutende Brustschmerzen aufgetreten, die ihn Tag und Nacht quälten. Auch fing der Kranke zu husten an; dabei wurde ein rein schleimiges Sputum ausgeworfen.

Im objectiven Befund hat sich gegenüber dem bei der ersten Aufnahme erhobenen nur sehr wenig geändert.

Wenn der Kranke auch, wie die Wage zeigt, nicht abgemagert ist, so ist doch das Aussehen insoferne schlechter, als er entschieden anämischer geworden ist. Die Hautfarbe ist blass, mit einem Stich ins Schmutziggelbliche, ebenso tritt an den sichtbaren Schleimhäuten die Blässe sehr deutlich hervor. Die Percussion ergibt dieselben Resultate in Bezug auf die Dämpfungsgrenze wie bei der ersten Untersuchung, ebenso die Auscultation.

Neben dem schon früher erwähnten Knötchen ist in der Axillarlinie unmittelbar nebenan ein zweites kleineres (kaum erbsengrosses), mit der Haut nicht verwachsenes Knötchen zu tasten, das sich an der Unterlage kaum bewegen lässt und auf Druck vollkommen schmerzlos ist.

Die Untersuchung des Abdomens ergibt nicht unwesentliche Aenderungen gegenüber dem ursprünglichen Befund:

In den abhängigsten Partien, insbesondere auf der rechten Seite, ist ein schmaler Dämpfungsstreifen nachweisbar. Bei Lagewechsel hellt sich die Dämpfung auf. Innerhalb dieser Zone ist die Milz in derselben Form und Grösse wie früher, doch nur auf Druck recht schmerzhaft, zu tasten. Die Bauchhaut um den Nabel herum in geringem Grade ödematös.

Im Harn Spuren von Albumen, keine Formelemente.

Kein Fieber, Puls 88, regelmässig, Spannung der Arterie ziemlich gering. Der Kranke hustet eine ganz geringe Menge eines rein schleimigen Sputums aus, dessen mikroskopische Untersuchung ein negatives Resultat in Bezug auf Tuberkelbacillen, elastische Fasern oder andere Gewebselemente ergibt.

Am 26. November Nachmittags wurde nach vorheriger Cocaininjection durch einen 3 cm langen, der Rippe parallel geführten Schnitt das grössere der beschriebenen Knötchen excidirt. Dasselbe zeigte sich mit dem darunterliegenden Muskel fest verwachsen, so dass es nothwendig war, auch ein kleines Stückchen dieses zu entfernen. Jodoformverband.

Das ovale, haselnussgrosse, glatte, harte Knötchen, das einer Lymphdrüse nicht unähnlich sah, wurde nach vorheriger Härtung in Sublimatalkohol der genauen histologischen Untersuchung zugeführt. Diese ergab an Schnitten, die nach v. Gieson gefärbt waren, den folgenden Befund:

Man sieht polygonale, aus homogenem, nicht reichlichem Protoplasma und einem grossen, bläschenförmigen Kern bestehende Zellen, die theils längliche, schlauchförmige, theils rundliche Hohlräume begrenzen, je nachdem diese Stränge durch den Schnitt in der Längs- oder Querrichtung getroffen sind. Die Zellen bekleiden die genannten Hohlräume bald in einfacher, bald in mehrschichtiger Lage. Während bei manchen Schläuchen das Lumen kaum angedeutet ist, ist es in anderen auffallend weit; selten nur sieht man solide Zellstränge, dadurch entstanden, dass der Schnitt durcht den Zellbelag selbst der Länge nach geführt ist. An manchen Stellen haben die genannten Stränge eine zu einander parallele Richtung, manchmal wiederum sind sie netzartig verstrickt, in einigen Partien ist aber keine typische Anordnung mehr zu erkennen, man findet vielmehr eine diffuse Anhäufung der Zellen.

Das Bindegewebe folgt der Anordnung der Zellschläuche insoferne, als es sich in parallelen Strängen zwischen den der Länge nach getroffenen Schläuchen hinzieht, zwischen den querdurchschnittenen dagegen ein unregelmässiges Maschenwerk bildet.

Während ein Theil desselben deutlich faserigen Bau zeigt, ist dieser bei einem anderen durch hyaline Degeneration verwischt.

An jenen Stellen, an denen die Zellen in dichter diffuser Anhäufung liegen, ist das Bindegewebe auf ganz spärliche Reste reducirt.

Die Untersuchung der aus der Basis der Geschwulst gewonnenen Schnitte ergibt das Vorliegen ganz normaler Musculatur und Fettgewebe, so dass eine Durchwachsung dieser Gewebe durch das Neoplasma ausgeschlossen werden kann.

Die nachstehende Zeichnung Fig. 4 zeigt in typischer Anordnung längs- und quergetroffene Zellschläuche mit deutlichem, oft

Fig. 4.

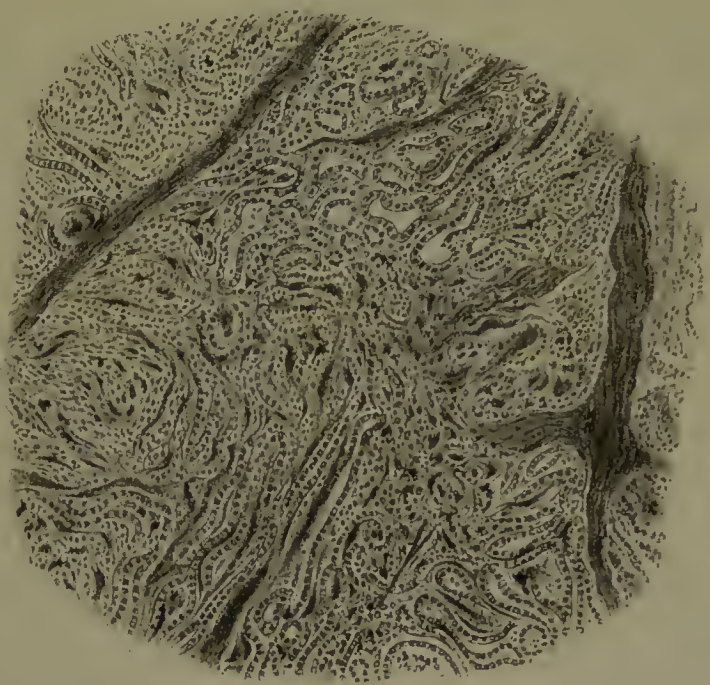

Reichert Oc. 4, Obj 5.

auffallend weitem Lumen, sowie dazwischen einige Züge faserigen, nicht degenerirten Bindegewebes.

Am 3. December hustete der Kranke ein kleines Stückchen eines bräunlichen, wie eine Geschwulstmasse aussehenden Gewebes aus, das sich aber bei genauerer Untersuchung als Fibrin herausstellte.

Am 16. December wurde im fünften Intercostalraum die Punction gemacht: doch entleerte sich weder spontan noch nach Aspiration mittelst Dieulafoy irgend eine Flüssigkeit.

In der letzten Zeit hat der Kranke ab und zu gefiebert, manchmal stieg die Temperatur vorübergehend bis auf 39°.

Am 26. December wurde eine Durchleuchtung mittelst der Röntgenstrahlen vorgenommen, Dabei zeigte sich die ganze linke Seite gegenüber der rechten entschieden dunkler; auch das Herz und dessen Pulsationen konnte auf der rechten Seite deutlich wahr-

Fig. 5.

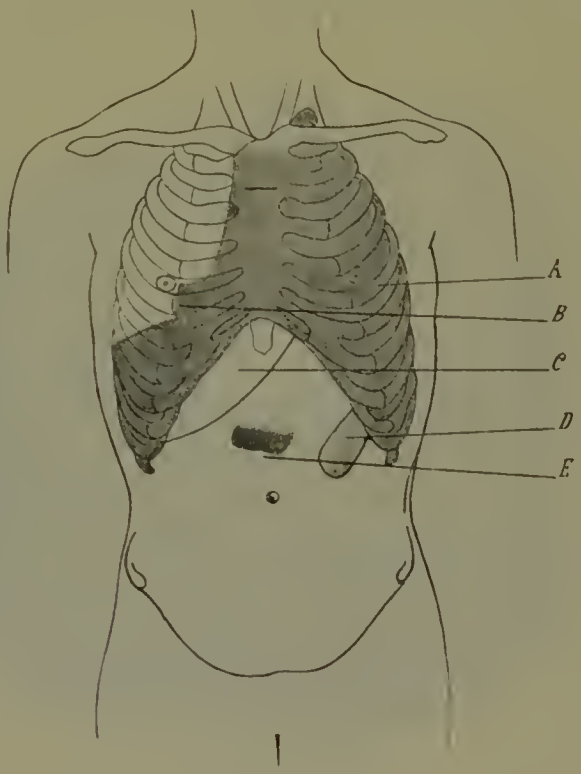

A Exsudat, *B* Herz, *C* Leber, *D* Milz, *E* diffuse Resistenz im Abdomen.

genommen werden. Leider war eine Durchleuchtung des Abdomens undurchführbar.

28. December. Im Harn nach wie vor Spuren von Albumen. Der Kranke sieht in den letzten Tagen viel schlechter, kachektischer aus, obwohl das Körpergewicht nicht unter 51·30 kg herabgegangen ist.

29. December. Ziemlich heftige Schmerzen im Bauche. Bei genauer Untersuchung findet man in der Mittellinie des Körpers, zwischen Processus xyphoideus und Nabel eine halbhandtellergrosse, auf Druck sehr schmerzhafte Resistenz, die sich

aber wegen der starken Spannung der Bauchmusculatur nicht deutlich abgrenzen lässt. Der Schall darüber etwas gedämpft.

30. December. Der Kranke leidet jetzt oft an Nachtschweiss. Die Weichtheile der Kreuzgegend bis herauf gegen das Darmbein ziemlich stark ödematös.

23. Januar 1897. Seit einem Monate ist keine wesentliche Aenderung im Befinden des Kranken aufgetreten.

Nach wie vor sind die Verhältnisse des Abdomens und Thorax die gleichen. Die Beschwerden des Kranken, bestehend in nicht unbedeutenden Schmerzen, werden ganz besonders in den Bauch verlegt. Dabei ist aber der Appetit stets gut, auch der Stuhlgang regelmässig.

Wiederholte Untersuchungen des Sputums ergaben regelmässig ein ganz negatives Resultat. Im Harn immer Spuren von Eiweiss, keine anderen pathologischen Bestandtheile, auch keine Formelemente nachweisbar.

Das Körpergewicht ist seit einem Monate gleich geblieben (um 51 kg). Die nebenstehende Zeichnung (Fig. 5) soll die zu dieser Zeit bestehenden Verhältnisse etwas illustriren.

Wenn auch heute die Beobachtung des Kranken noch nicht abgeschlossen ist, so kann doch schon jetzt die Diagnose mit Bestimmtheit gemacht werden. Wieder ist es das Fehlen eines ätiologischen Momentes, das zunächst auf die neoplastische Natur des Leidens aufmerksam machen muss. Dazu kommt die enorm lange Dauer der Erkrankung; trotz fortwährender Fieberlosigkeit handelt es sich gewiss um keinen abgelaufenen Process, wie das rasche Recidiviren des Ergusses nach einer Punction beweist. Das allmälige Hämorrhagischwerden des ursprünglich serösen Exsudates, die enorme Massigkeit desselben, der Befund von Vacuolenzellen, verfetteten Zellen und Fettkörnchenhaufen, eine später hinzutretende, wohl ähnliche Erkrankung des Abdomens: alle diese Erscheinungen sind im Vereine so typisch, dass daraus allein schon die Diagnose auf eine maligne Neubildung, ein Endotheliom der Pleura, gestellt werden könnte. Dazu kommt aber als unanfechtbares Beweismoment das Auftreten der Impfmetastase entsprechend einem Punctionscanal. Es wird später noch darauf hingewiesen werden, dass der Tumor als solcher keine grosse Beweiskraft hat, da er eventuell auch anderer Natur sein könnte. Hier aber, wo die Exstirpation desselben eine histologische Untersuchung ermöglicht hat, welche

ihrerseits ergeben hat, dass es sich in diesem Tumor um ein ganz typisches Endotheliom handelt, hier liegen die Verhältnisse anders: aus dem Auftreten dieses Neoplasmas im Unterhautzellgewebe entsprechend der von der Punction herrührenden Einstichstelle kann ein vollkommen sicherer Schluss auf das Vorliegen desselben Tumors im Pleuraraum gemacht werden.

Anatomie.

Ein genaues Eingehen auf die pathologische Anatomie der in Rede stehenden Erkrankung kann nicht im Rahmen dieser Arbeit, die den klinischen Theil der Frage beleuchten soll, liegen, umsoweniger, als ja manche der in der Pleura primär vorkommenden Tumoren wegen ihrer anerkannten Eindeutigkeit kaum nach dieser Richtung besprochen zu werden brauchen. Anders ist es allerdings mit dem hier am meisten interessirenden Endotheliom. Es handelt sich dabei um eine von den Endothelien der Lymphgefässe, der Saftspalten, den der serösen Häute selbst, am seltensten von den Blutgefässen ausgehende, meist diffus über die ganze Pleura oder doch deren grössten Theil ausgebreitete, gelegentlich zu Metastasen führende Neubildung. Doch sind, wie schon angedeutet, die Ansichten der verschiedenen Autoren über diese Erkrankung sehr getheilte. In seiner ersten diesbezüglichen Arbeit beschrieb Wagner diese Neubildung unter dem Namen tuberkelähnliches Lymphadenom; gegen die dann auftretende Bezeichnung Endotheliom wendet sich Schulz, der die Erkrankung als primäres Endothelcarcinom bezeichnet haben will, mit Rücksicht darauf, dass es »sowohl klinisch und makroskopisch-pathologisch-anatomisch das Bild des ‚Krebses' darbot, auch mikroskopisch exquisit alveolären Bau zeigte, bei dem jeder epitheliale Ursprung der Neubildung mit Bestimmtheit ausgeschlossen werden konnte, wo dagegen alle Verhältnisse auf die Lymphgefässe und deren Endothelien als den Ausgangspunkt hinwiesen.....« Während trotzdem die meisten Autoren den Namen Endotheliom gebrauchen, bezeichnet z. B. Weichselbaum in

seinem Lehrbuche die Krankheit als Endothelsarkom, Rossier als primären diffusen Krebs (Cancer primitif diffus de la plèvre); Hansemann verlangt genauere Bezeichnungen des Baues durch die Namen: Carcinoma, Sarcoma etc. endotheliale. Andere wiederum treten mehr für die entzündliche Natur der Erkrankung ein, so z. B. Neelsen, der sich in folgender Weise darüber ausspricht:

»Wir haben also im Endothelkrebs der serösen Häute, speciell der Pleura, einen Process vor uns, welcher unter entzündlichen Symptomen diffus beginnend, und wie eine entzündliche Infiltration im Gewebe sich ausbreitend, ein Product liefert, welches in Form und Anordnung seiner Elemente vollkommen die histologischen Charaktere des Carcinoms nachahmt; wir finden ferner, dass von dem in dieser Weise primär erkrankten Herde andere, entferntere Gewebe auf dem Wege der Lymphbahnen und der Blutbahnen inficirt werden können, so dass in ihnen der gleiche Process auftritt. In welcher Weise diese Infection sich vollzieht, ist zunächst nicht zu sagen. Das herdförmige Auftreten der Metastasen deutet darauf hin, dass nicht ein flüssiges Virus, sondern körperliche Elemente den inficirenden Reiz bilden. . . . .«

Um den histologischen Bau der Krankheitsproducte mit einem Worte zu bezeichnen, wählt er dafür den Namen Lymphangitis carcinomatodes. Andere wieder bezeichnen die Erkrankung als Lymphangitis prolifera (Schweninger, Fraenkel). Mögen aber auch die Namen noch so verschieden lauten, so ist es doch zweifellos, dass alle genannten Autoren dasselbe Krankheitsbild beschrieben haben.

Makroskopisch stellt sich das Neoplasma weniger als ein umschriebener Tumor dar, vielmehr findet man entschieden häufiger ein einen grösseren oder kleineren Theil der beiden Pleurablätter bedeckendes flächenhaftes Wachsthum, so dass daraus eine bis mehrere Centimeter dicke, sehr derbe, weissgraue Schwiele entsteht, deren Oberfläche allerdings, das Neoplasma verrathend, durch einzelne Vorragungen oder Einsenkungen höckerig sein und so eine gewisse Aehnlichkeit mit der Innenfläche einer Harnblase haben kann, deren

Musculatur hypertrophisch ist, ein Vergleich, den Wagner gebraucht. Sehr häufig beschränkt sich das Neoplasma nicht darauf, die Pleura pulmonalis, costalis und visceralis zu überziehen, sondern es greift auch noch gelegentlich, dem interalveolären Bindegewebe folgend, viel seltener in Form umschriebener, zerstreut sitzender Knoten auf die Lunge über.

Ganz typisch ist der Befund in einem von Fraenkel erzählten Fall, so dass derselbe zur besseren Charakterisirung der Erkrankung hier in extenso Platz finden möge. Fraenkel sagt in der citirten Arbeit: Die Pleura aufs beträchtlichste verdickt (an der dünnsten Stelle 2 bis 3 mm, an der dicksten $^1/_2$ cm) ... »Von Knoten oder sonstiger Tumorbildung nirgends etwas zu sehen. Im Gegentheil erschien nach möglichst vollständiger Entfernung der stellenweise fest adhärirenden fibrinösen Auflagerungen die Innenfläche der schwieligen Platten glatt, an anderen Stellen dagegen zeigten sich grubige Vertiefungen mit umgebenden balkenartigen und leistenförmigen Vorsprüngen, wodurch das Aussehen ein exquisit trabeculäres war. Auf dem Durchschnitte bot das schwartige Gewebe eine weisslich derbe Beschaffenheit dar. Was aber auffiel, war der Umstand, dass sowohl auf der freien Fläche der Pleura als auch auf dem Durchschnitte schon bei verhältnissmässig geringfügigem Drucke hie und da milchweisse Tropfen einer chylusartigen Flüssigkeit austraten. Dieselbe völlig diffuse und gleichmässige schwartige Verdickung, wie die Pleura costalis, wies auch die Pleura pulmonalis der linken Lunge auf. Die Lunge selbst war in hohem Masse verkleinert und durch Atelektase ihres Luftgehaltes beraubt; ihr Gewebe erwies sich wie das der rechten vollkommen normal. Nirgends Tumorbildung, dilatirte Lymphgefässe oder Tuberkeleruptionen zu sehen.«

Gleichzeitig mit der Pleura ist nicht selten auch das Peritoneum durch das Endotheliom in Mitleidenschaft gezogen. Da kommt es dann gar nicht selten vor, dass das Neoplasma sich an der peritonealen Fläche des Diaphragmas ebenso diffus ausbreitet, wie an der pleuralen Seite desselben, dass daher das Zwerchfell, eingeschlossen in die Schwielen des Endo-

thelioms, von diesem kaum getrennt werden kann. Viel seltener ist das Pericardium in die Neubildung einbezogen.

Das mikroskopische Bild des in Rede stehenden Neoplasmas ergibt sich nach dem genetischen Verhalten desselben von selbst. Ein Blick auf die beigegebenen Zeichnungen zeigt deutlich die Anordnung der in Wucherung begriffenen Endothelzellen zu Strängen und Schläuchen, den Lymphgefässen entsprechend. Sehr oft sieht man noch ein deutliches, gelegentlich erweitertes Lumen. »Diese Stränge liegen«, sagt Volkmann, »verschieden zu einander, je nachdem die Fasern des Bindegewebes, in welchem die Endothelwucherung platzgreift, parallel oder durcheinander geschlungen sind. In vorgeschrittenen Stadien bildet sich ein alveoläres, carcinomähnliches Aussehen heraus, wenn die Zellstränge parallel laufen, bei netzförmigem Saftspaltensystem entsteht ein vielfach anastomosirendes Maschenwerk von Zellsträngen.«

Im weiteren Verlaufe kann durch eine nunmehr diffuser werdende Zellwucherung eine weitere Trübung des Bildes entstehen. In den Zellen, die sich an sich von der Form der normalen Endothelzellen oft weit entfernen, polymorph, spindelförmig u. dgl. werden können, kommt es oft zu degenerativen Vorgängen (hyaline, colloide Metamorphosen), die eine weitere Veränderung des Aussehens zur Folge haben. Auch die Gerüstsubstanz der Endotheliome kann verschiedene Umwandlungen durchlaufen. So macht sich mitunter eine hyaline Degeneration des Bindegewebes geltend, wie in meinem Falle Nr. 5, woraus das Bild des Cylindroms entsteht; Ribbert liefert eine gelungene Abbildung eines solchen Tumors. Auch besteht nicht selten eine myxomatöse Degeneration des Bindegewebes, wobei dann auch die Endothelzellen das für Myxomzellen charakteristische Aussehen bekommen (Volkmann). Auch die Bildung von Knorpel kommt gelegentlich zur Beobachtung.

Ebenso wie andere Neoplasmen ist auch das Endotheliom zur Bildung von secundären Ablagerungen in Form von Metastasen geneigt. Besonders kommen dabei die bronchialen, supra- und infraclavicularen, sowie die axillaren Lymphdrüsen

in Betracht. Doch auch in den verschiedensten anderen Organen, in der Lunge, der Leber, der Niere (Eppinger), sind Metastasen eines primären Pleuraendothelioms beobachtet worden. Die in Bezug auf die Diagnose so wichtige und nicht gerade seltene Impfmetastase wird noch ausführlich zur Sprache kommen.

In der grössten Mehrzahl der Fälle ist das Endotheliom der Pleura mit einer mehr oder minder bedeutenden Exsudation in den Brustraum verbunden. Gelegentlich kann das Exsudat wohl auch ganz fehlen (Strümpell) oder in so geringer Menge vorhanden sein, dass es klinisch von keiner Bedeutung ist. Auffallend häufig ist die Flüssigkeit hämorrhagisch, nicht einfach durch geringen Blutgehalt röthlich gefärbt, sondern von dem Aussehen des venösen Blutes. Ebenso kommen fetthältige, mitunter sogar wirklich chylöse Ergüsse vor; geringer Fettgehalt erklärt sich aus der entsprechenden Degeneration der dem Exsudat beigemengten verfetteten Zellen. Der echte Chylothorax dagegen setzt eine Destruction des Ductus thoracicus voraus. All diese Erscheinungen werden übrigens bei Besprechung der klinischen Symptome eine eingehendere Würdigung erfahren.

Was die übrigen Tumoren, das Sarkom und Carcinom anbelangt, so verhalten sie sich nicht anders als in anderen Organen. Was sie vom besprochenen Endotheliom schon makroskopisch differenzirt, das ist die Art des Wachsthums: hier die diffuse, flächenartig auf die ganze oder doch einen grossen Theil der Pleura ausgebreitete Wucherung des Neoplasmas, dort dagegen das mehr circumscript beginnende, im weiteren Verlaufe allerdings rücksichtslos fortschreitende Wachsthum. Entsteht so beim Endotheliom eine mehr gleichmässige, von einer auf entzündlichem Wege entstandenen Schwiele kaum zu trennende Verdickung der ganzen Pleura, die eventuell erst durch die mikroskopische Untersuchung in ihrer wahren Natur zu erkennen ist, so ist es bei den anderen Neoplasmen doch vor Allem schon die Form, die es gestattet, auf den ersten Blick das Neoplasma zu diagnosticiren; instructiv in dieser Hinsicht ist der von Hofmokl erzählte Fall

von Rundzellensarkom. Der grösste Theil des Pleuraraumes war erfüllt von einer vielfach zerklüfteten, aus verschieden grossen Knoten bestehenden Aftermasse von der Consistenz eines mässig derben Blutgerinnsels, von blass- bis dunkelrother, zum Theil blassgelber Farbe.

Da aber doch immerhin Ausnahmen möglich sind, das Endotheliom als circumscripter Tumor, das Sarkom und Carcinom eventuell mehr in flächenhafter Ausbreitung wachsen kann, so kommt als einzig sichere Entscheidung die mikroskopische Untersuchung in Betracht, die es wohl immer gestatten wird, die richtige Diagnose zu stellen. Die Häufigkeit spricht von vornherein stets mehr für das Endotheliom als für die anderen Tumoren, vorausgesetzt natürlich, dass es sich um ein primäres Neoplasma der Pleura handelt.

Aetiologie.

Nachdem Alles, was je über die Ursache der verschiedenen Tumoren gesagt und geschrieben worden ist, noch lange nicht über die Grenzen des Hypothetischen hinausreicht, so darf es wohl nicht auffallen, wenn auch für das Entstehen und Wachsthum von Neoplasmen der Pleura keinerlei Ursache bekannt ist. Es mag ja vielleicht auf den ersten Blick auffallen, dass in manchen Krankengeschichten die Angabe gemacht wird, die Erkrankung habe sich an ein die Brust betreffendes Trauma, eine Contusion u. dgl. angeschlossen. Solche Verletzungen kommen ja gerade bei den Kranken, die wir im Spitale zu beobachten Gelegenheit haben, recht häufig vor. Ohne die geringste Beachtung von Seite des betreffenden Individuums gehen sie vorüber und sind bald wieder vergessen. Schliesst sich nun aber an ein solches Trauma gelegentlich einmal eine schwerere Erkrankung an, so liegt es wohl nahe, dass der Kranke, über die etwaige Ursache der Erkrankung nachdenkend, sich nun des vor einiger Zeit erlittenen Traumas erinnerte und sofort den Causalnexus zwischen beiden Momenten herstellt. So kommt er mit der stricten Angabe, er habe einen Stoss auf die Brust erlitten und sei nachher erkrankt, zum

Arzt. Doch handelt es sich in diesen Fällen wohl gewiss immer um eine Verwechslung des post und propter hoc. In einem der von mir erzählten Fälle (Nr. 1) hat sich ein Endotheliom des Peritoneum an der Stelle einer Herniotomienarbe entwickelt.

Bei Besprechung der Aetiologie der Erkrankung möge etwas bemerkt werden, was noch im Capitel der Diagnosenstellung zur Sprache kommen wird: Es ist gewiss ein sehr wichtiges Moment, wenn man für eine vorliegende Pleuritis keine Ursache aufzufinden in der Lage ist. Viele, ja die Meisten helfen sich allerdings leicht darüber hinweg und sprechen von einer primären Pleuritis. Es handelt sich aber erst darum, den sicheren Beweis für die Existenz einer primären Pleuritis zu erbringen. v. Schrötter verhält sich diesem Krankheitsbegriff gegenüber immer vollkommen ablehnend. Endlich findet man vielleicht doch durch diese oder jene Untersuchungsmethode die der Erkrankung zu Grunde liegende, sie verursachende Tuberculose. Sie braucht ja nicht als evidente Lungenphthisis zu bestehen, sondern kann entweder zwar in der Lunge, aber ganz latent, oder vielleicht in einer Bronchialdrüse sitzen und sich so dem Auge des Beobachters gänzlich entziehen. Beim Neoplasma der Pleura wird es nun in Bezug auf die Aetiologie der Pleuritis ähnlich sich verhalten, so dass ich, die Existenz einer primären Pleuritis als noch lange nicht bewiesen ansehend, gerade das Fehlen jedes ursächlichen Momentes zur Diagnose eines Pleuratumors für sehr wichtig halte. Mit anderen Worten: Kann bei einem pleuritischen Exsudate auch durch die genaueste Beobachtung des Falles keine Ursache für die Erkrankung aufgefunden werden, so handelt es sich um einen entweder durch Tuberculose oder durch eine Neubildung der Pleura hervorgerufenen Erguss. Denn alle anderen Ursachen werden kaum je so versteckt sein, dass es nicht gelingt sie ausfindig zu machen. So wäre über die Aetiologie der Pleuratumoren nur vom negativen Standpunkt etwas zu sagen, was für die Diagnose der Krankheit von Bedeutung sein kann.

Allgemeines Krankheitsbild.

Die Neoplasmen der Pleura befallen, soweit aus der noch kleinen Literatur zu entnehmen ist, sowohl Männer als auch Frauen, jene vielleicht häufiger als diese. Ebenso sind sie in Bezug auf das Alter durchaus nicht wählerisch, vom Kind angefangen bis zum Greis ist kein Lebensalter von der Erkrankung verschont. Sehr selten nur beginnt die Krankheit plötzlich, in der grössten Mehrzahl der Fälle ist der Anfang ein ganz allmäliger, so dass, wenn der Kranke sich einmal bemüssigt fühlt den Arzt zu consultiren, meist schon sehr bedeutende Veränderungen nachweisbar sind. In einem meiner eigenen Fälle kam der Kranke mit den Erscheinungen einer Lebercirrhose zur Aufnahme, die Beschwerden von Seite des Abdomens waren seit circa fünf Wochen vorhanden, doch hatte er während der ganzen Zeit niemals über Symptome geklagt, die auf die Brustorgane zu beziehen gewesen wären. Trotzdem stellte schon die erste Untersuchung das Bestehen eines ganz beträchtlichen pleuritischen Exsudates fest. Meistens ist es Athemnoth, ein Gefühl von Schwere und Druck auf der Brust, mitunter aber auch wirklicher Schmerz, der den Kranken zum Arzt treibt. Der weitere Verlauf richtet sich nun ganz nach dem mehr oder weniger malignen Charakter des Neoplasmas. Die hier vorkommenden Schwankungen sind so grosse, dass es ganz unmöglich ist, irgend ein typisches Bild aufzustellen. Während in dem einen Falle ein ganz rapider Verlauf der Erkrankung die Aufmerksamkeit des Arztes erregt, fällt in einem anderen gerade die Chronicität des Leidens auf; während dort zwischen den ersten Symptomen und dem Tode nur wenige Wochen liegen, schleppt sich hier die Erkrankung durch Monate, ja Jahre hin.

Das Krankheitsbild ist meist das der exsudativen Pleuritis; allerdings mit einigen Einschränkungen, die bei der Diagnose ins Gewicht fallen. Mit seltenen Ausnahmen verläuft die ganze Krankheit fieberlos. Die Schmerzen sind meist keine sehr bedeutenden, nur in wenigen Fällen steigern sie sich zu sehr hohen Graden, können dann auch paroxysmal,

wie Intercostalneuralgien, auftreten. Die Athemnoth hängt meist von der Grösse des Exsudates ab; während sie aber in manchen Fällen im Vordergrunde der Erscheinungen steht, auch wohl unter dem Bilde schwerer asthmatischer Anfälle sich geltend macht, ist sie bei anderen Kranken, wenigstens in der Ruhe, kaum angedeutet, obwohl eine höchstgradige Einengung der athmenden Lungenoberfläche durch das Exsudat vorliegt. Man muss wohl annehmen, dass sich auch Patienten mit chronischen Pleuraexsudaten ebenso wie solche mit langsam entstehenden Stenosen der oberen Luftwege an den habituellen Sauerstoffmangel so gewöhnen, dass schliesslich keine bedeutende Dyspnoe mehr besteht.

Was die durch Percussion und Auscultation zu gewinnenden Untersuchungsresultate betrifft, so unterscheiden sich diese natürlich in nichts von denen der Pleuritis. Die Grösse des Exsudates bestimmt den Grad der Verdrängungserscheinungen, die Form des Thorax, die häufig eine asymmetrische ist. Entweder kann es sich um eine durch ein schrumpfendes, flächenhaft ausgebildetes Neoplasma hervorgebrachte Einziehung einer Seite oder (häufiger) im Gegentheil um eine mehr oder minder auffallende Vorwölbung einer Thoraxhälfte handeln. Dabei kommt noch in Betracht, dass in Folge Durchwucherung der Brustwand durch das Neoplasma selbst ganz bedeutende Asymmetrien der beiden Brusthälften resultiren können.

Von grosser diagnostischer Wichtigkeit ist die Art des Exsudates; es kann einfach fibrinös sein oder, wenn flüssig, sehr oft hämorrhagisch, ja venösem Blute ähnlich oder fetthältig. Die mikroskopische Untersuchung stellt sehr häufig fest, dass im Ergusse Neoplasmazellen, verfettete Endothelien, Vacuolenzellen u. dgl. suspendirt sind.

Metastasen können, wie erwähnt, in den regionären oder ferneren Lymphdrüsen und gelegentlich auch in den verschiedensten Organen vorkommen. Von ganz besonderer Bedeutung ist die nicht gar selten nach Punctionen zu Stande kommende Impfmetastase, die aus Neoplasmazellen herstammt, welche mit dem abfliessenden Ergusse im Unterhautzellgewebe

liegen geblieben sind und dort weiter zu wuchern beginnen.

Wenn es auch mitunter nicht gelingt, Metastasen direct nachzuweisen, so können sie aus anderen Momenten erschlossen werden; so kann durch Druck auf verschiedene Venen circumscriptes Oedem irgend eines Körpertheiles resultiren, es können ganz auffallend ausgedehnte, geschlängelt verlaufende Venen des Thorax auf einen Pleuratumor respective Lymphdrüsenmetastasen hinweisen. Ebenso kann durch Druck auf den Recurrens eine halbseitige Larynxlähmung zu Stande kommen, es kann, wie ich selbst beobachtet habe, der Sympathicus gelähmt werden u. dgl. Es liegt wohl am nächsten, die schon erwähnten neuralgischen Anfälle auf Compression der Nerven zurückzuführen, ja es existirt sogar eine Beobachtung, wo es zu einer Paraplegie der unteren Extremitäten gekommen war.

Trotz der schweren Erkrankung kann der Kräftezustand des Kranken lange Zeit ein relativ guter bleiben, wenn auch andererseits der zur Kachexie führende Verfall mitunter ein ziemlich rapider ist. Der endliche Ausgang der Krankheit ist stets ein ungünstiger, wie es ja bei der Natur der in Rede stehenden Neoplasmen nicht anders zu erwarten ist. Die Prognose kann sich daher nur auf die Dauer der Erkrankung beziehen, die aber, wie schon angedeutet, sehr variabel ist. In den meisten Fällen verstreichen mehrere Monate bis zu einem Jahre vom Beginn der Erkrankung bis zum Tode. Kürzere oder längere Dauer kommt vor, ist aber doch entschieden seltener.

Die wenigen Worte haben wohl klar und deutlich gezeigt, dass es ganz unmöglich ist, ein einheitliches Bild der Pleuratumoren aufzustellen. Es kann daher nur aus der möglichst genauen Besprechung der verschiedenen Symptome zu erhoffen sein, einige charakteristische, zur Diagnose verwerthbare Momente aufzufinden.

Symptome.

I. Durch physikalische Untersuchung gewonnene Symptome.

Schon die Inspection des Kranken wird in einer grossen Reihe von Fällen wichtige Resultate liefern. Sehr oft fällt die Asymmetrie der beiden Thoraxhälften auf: während die gesunde Seite normal configurirt ist, erscheinen die Intercostalräume der kranken Seite vollkommen verstrichen, die ganze Thoraxhälfte beträchtlich vorgewölbt, so dass der Unterschied einige Centimeter beträgt. Diese Erscheinungen hängen natürlich nicht mit dem Tumor als solchem zusammen, sondern sind lediglich von der Grösse des gleichzeitig bestehenden Exsudates abhängig. Allerdings ist dieses sehr häufig ganz auffallend mächtig, so dass also gerade bei den durch Neoplasmen hervorgerufenen Ergüssen auch diese sichtbaren Verdrängungserscheinungen oft sofort die Aufmerksamkeit des Beobachters erregen. Ist das Exsudat nur relativ klein, findet es im Thoraxraum schon durch die einfache Retraction der Lunge den genügenden Platz, dann fehlt natürlich jeder Grund zur Vorwölbung der ganzen Seite.

Handelt es sich vielleicht umgekehrt um stark schrumpfende Tumormassen, so tritt dasselbe ein, was man bei alten, organisirten, pleuritischen Schwarten zu beobachten Gelegenheit hat, es kommt zu einer Verengerung der betreffenden Brusthälfte, einem mehr oder minder bedeutenden Rétrécissement thoracique, einem Symptom, auf das ganz besonders Fraenkel aufmerksam gemacht hat und das auch ich in einem Falle (Nr. 4) constatirt habe.

Purjesz beschreibt in dem schon erwähnten Fall von Sarkom, das panzerartig über die Pleura ausgebreitet war, eine Verengerung der Intercostalräume der kranken Seite als klinisch wichtiges Symptom.

Geradeso wie bei gewöhnlichen pleuritischen Exsudaten respective pleuralen Schwarten werden sich auch beim Tumor der Pleura die Verdrängungs- beziehungsweise Verziehungs-

erscheinungen nicht nur in Bezug auf die äusseren Theile, sondern ganz besonders mit Rücksicht auf die inneren Organe bemerkbar machen. Da ist es in erster Linie das Herz mit dem Mediastinum, das auf die gesunde Seite hinübergedrängt wird, wie es z. B. im Falle Nr. 5 erwähnt ist. Bei diesem Kranken ist die Herzspitze in Scrobiculo cordis, die rechte Begrenzung des Herzens ungefähr in der rechten Mamillarlinie nachweisbar. Dämpfung entsprechend dem Traube'schen Raum und Tiefstand der Milz bei rechtsseitigen, vielleicht sogar geringer Tiefstand der Leber bei linksseitigen Exsudaten werden die nächsten Folgen des Flüssigkeitsergusses sein. In dem letzten der von mir erzählten Fälle ist in Bezug auf die Milz in der Krankengeschichte angegeben: »Die entschieden grössere, härtere, bei Druck etwas schmerzhafte Milz reicht bis handbreit unter den Rippenbogen und lässt sich bis gegen ihren oberen Pol hin, der offenbar hinter dem Rippenbogen liegt, deutlich abtasten und umgreifen.« Es kann keinem Zweifel unterliegen, dass hier zwei verschiedene pathologische Momente vorliegen: in erster Linie ist es die beträchtliche Lageveränderung der Milz, was daraus hervorgeht, dass man sie bis gegen den oberen Pol hin abtasten kann, während das untere Ende handbreit unter dem Rippenbogen liegt. Bei einem so mächtigen linksseitigen Exsudate, wie es gerade in diesem Falle besteht, braucht man ja auch um eine Erklärung dieser hochgradigen Dislocation nicht verlegen zu sein. Die Milz ist aber nicht nur verlagert, sondern auch in ihrer Substanz verändert, denn sie ist grösser, härter und auf Druck etwas schmerzhaft. Handelt es sich um einen von der Krankheit unabhängigen Milztumor oder um Stauung in Folge der Verlagerung oder vielleicht um eine Metastase in der Milz? Alle drei Möglichkeiten müssen in Erwägung gezogen werden. Die erste Annahme wird hinfällig, wenn man bedenkt, dass der Kranke niemals irgend ein Leiden durchgemacht hat, das zu einem chronischen Milztumor hätte Veranlassung geben können; ebenso spricht die ganz entschiedene Schmerzhaftigkeit bei Druck auf das Organ gegen eine chronische Schwellung der Milz. Die Verlagerung, der beträchtliche Tiefstand derselben, welche Momente ganz zweifellos eine Circulations-

hinderung nach sich ziehen müssen, können natürlich ebenso zu einer Stauungsmilz führen, wie sich in einer Wanderniere Circulationsstörungen geltend machen. Hätten wir es mit einer einfachen, z. B. tuberculösen Pleuritis zu thun, so wäre diese Annahme wohl am allernächstliegenden; hier aber, wo ein evidenter Tumor der Erkrankung zu Grunde liegt, muss wohl auch die dritte Möglichkeit in Betracht gezogen werden. Metastasen sind ja, wie schon angedeutet, nicht nur bei den bösartigsten Tumoren, z. B. dem Sarkom, sondern auch beim Endotheliom in den verschiedensten Organen nachgewiesen worden. Doch müsste dann die Oberfläche der Milz uneben, es müsste ihre Form etwas alterirt sein, während in unserem Falle das nicht zu constatiren ist. Der weitere Verlauf würde wohl zweifellos durch continuirliche Grössenzunahme der Milz charakterisirt sein, während hier das Organ sich später nicht mehr vergrösserte. Es ist also dieser Milztumor gewiss nur aufzufassen als durch die Stauung in Folge Verlagerung des Organes bedingte Erscheinung. (Irgend eine schwerere Degeneration, z. B. Amyloidose, müsste wohl auch in anderen Organen nachweisbar sein.)

Unter Umständen kann auch das Fehlen einer der exsudativen Pleuritis zukommenden Verdrängungserscheinung diagnostischen Werth haben: Das Persistiren des Traubeschen Raumes. Purjesz meint, dass bei der Umänderung der Pleura diaphragmatica zu dicken, starren Massen das Zwerchfell dem Drucke des Exsudates Widerstand leistet, daher die Einengung des halbmondförmigen Raumes ausbleiben kann, während das bei der einfachen exsudativen Pleuritis nachgiebige Zwerchfell herabgedrängt werden muss.

Mit den durch das Exsudat, in seltenen Fällen durch den ganz besonders grossen Tumor selbst (Hofmokl) hervorgerufenen Verdrängungserscheinungen wird meist die Athemnoth gleichen Schritt halten. In vielen Fällen ist ja die erkrankte Seite wegen völliger Compression der Lunge von der Respiration ganz ausgeschlossen, was schon bei der Inspection durch den Stillstand oder doch das erhebliche Nachschleppen der einen Brusthälfte ersichtlich wird. Damit aber nicht genug,

kommen noch mehrere auf die Athmung ungünstig einwirkende Momente in Betracht. Wenn auch der Process nur auf eine Seite localisirt bleibt (oft ist auch die andere Pleura respective Lunge afficirt), so kommt es doch bei grossen Exsudaten auch zu einer Relaxation der Lunge der gesunden Seite, das verdrängte Mediastinum, ganz besonders das Herz, engt den Thoraxraum ein, so dass die gesunde Lunge unter den denkbar ungünstigsten Bedingungen arbeitet. Rechnet man noch dazu, dass auch die Arbeit des Herzens durch Steigerung der Widerstände im Lungenkreislauf erschwert ist, so erhellt von selbst, welch beträchtliche Dyspnoe daraus resultiren kann. Thatsächlich berichten die meisten Autoren über die hochgradige Athemnoth, an der ihre Kranken zu leiden hatten; ich selbst hatte Gelegenheit, dasselbe zu beobachten. In manchen Fällen handelt es sich nicht so sehr um einen beständigen Lufthunger, es treten vielmehr ganz typische asthmatische Anfälle, die durch längere oder kürzere Pausen fast völligen Wohlbefindens unterbrochen sind, in den Vordergrund der Erscheinungen. Einen solchen Fall erzählt z. B. Leube: Die Athemnoth steigerte sich von Tag zu Tag, nahm dann den Charakter asthmatischer Anfälle an, bis der Tod durch Suffocation eintrat. In dem von mir erzählten Fall Nr. 4 waren es ebenfalls die mit einer gewissen Regelmässigkeit wiederkehrenden asthmatischen Anfälle, die den Kranken am meisten quälten, ihn zwangen, ganze Nächte sitzend zuzubringen und kaum durch ein Mittel zu lindern waren.

In einer anderen, leider nur kleineren Reihe von Fällen tritt die Dyspnoe mehr in den Hintergrund, obwohl die Lunge durch das massige Exsudat ganz enorm eingeengt ist. Ja, der Kranke Nr. 5, dessen Erguss gewiss kaum grösser sein könnte, fühlte, wenn er in Ruhe war, kaum nennenswerthe Athemnoth, an besonders guten Tagen verliess er das Bett, ging längere Zeit im Zimmer oder wohl auch im Garten herum, ohne dabei dyspnoisch zu werden. Wie schon angedeutet, muss dieses Verhalten auf das langsame Entstehen des Respirationshindernisses zurückgeführt werden, so dass der Organismus gewissermassen Zeit hat, sich daran zu gewöhnen, mit einem geringeren Quantum Sauerstoff sein Auskommen zu finden.

Es war früher von der einseitigen Vorwölbung einer Thoraxhälfte in Folge des durch das Neoplasma gesetzten Exsudates die Rede. Dieselbe unterscheidet sich in Nichts von den Verdrängungserscheinungen durch gewöhnliche pleuritische Exsudate. Ganz anders steht es dagegen mit jenen Vorwölbungen, die nicht in gleichmässiger Weise eine ganze Seite betreffen, sondern wo sich an irgend einer Stelle aus dem Niveau der Brustwand eine ganz umschriebene, oft sehr beträchtliche Vorragung ausbildet, die dann aber nicht durch das Exsudat bedingt, sondern der Ausdruck der Durchwachsung der Brustwand durch den Tumor selbst ist. Allerdings wäre auch hier eine Combinirung beider Ursachen insoferne möglich, als die Brustwand, die Rippen an jenen Stellen, wo sie durch das directe Eindringen des Neoplasmas in ihrer Festigkeit gelitten haben, in ihrem Gefüge aufgelockert sind, dem Druck des darunter liegenden Exsudates leichter nachgeben können, somit eine umschriebene Vorwölbung dieser Stelle resultirt. Mag es sich nun in dieser oder jener Weise verhalten, immer wird die Constatirung derartiger Vortreibungen für die Diagnose eines Neoplasmas der Pleura von grösster Bedeutung sein.

Einen exquisiten Fall dieser Art habe ich zu beobachten Gelegenheit gehabt (Krankengeschichte Nr. 2): Nachdem der betreffende Kranke schon durch circa sechs Wochen an der III. medicinischen Klinik in Beobachtung und Behandlung gestanden war, bildete sich allmälig an der bis dahin ganz normal gestalteten Brustwand eine umschriebene Vortreibung der sechsten und siebenten Rippe, entsprechend der Gegend zwischen der mittleren Axillar- und der linken Mamillarlinie. Diese nahm ziemlich rasch an Grösse zu, nach weiteren vierzehn Tagen hatte sie auch auf die fünfte Rippe der linken Seite übergegriffen, so dass sich nun ein etwa handtellergrosser, kugelschalenförmiger, über das normale Niveau mehrere Centimeter vorspringender Tumor an dieser Stelle etablirt hatte. Die Haut darüber war unverändert, frei verschieblich. Eine stärkere Grössenzunahme fand in der nächsten Zeit nicht mehr statt. Leider entzog sich, wie erwähnt, der Kranke unserer Behandlung, ging auch bald darauf zu

Grunde, ohne dass eine Section gemacht worden wäre. Ganz ähnliche Fälle, wie der eben erzählte, finden sich auch in der Literatur verzeichnet. Am auffallendsten ist wohl der von Schreiber erwähnte (S. 11), wo sich bei einem jungen Mädchen mit Sarkom der Pleura rechts hinten unten ein Tumor entwickelte, der schliesslich die Grösse eines Kindskopfes erreichte und sich bei der Punction als Rundzellensarkom herausstellte. In dem zweiten, einen 58jährigen Mann betreffenden Falle desselben Autors war es ein Carcinom, das zu einer flachen Schwellung, entsprechend der siebenten Rippe in der hinteren Axillarlinie, geführt hatte. Die Section ergab die ganze untere Pleurahöhle von Carcinom ausgefüllt, diffuse Knoten der Aorta entlang bis zum Pankreas. Im siebenten Intercostalraum durchsetzten Geschwulstknoten die Intercostalmuskeln, das darüber liegende Unterhautzellgewebe war serös imbibirt. Aehnliches fand Eppinger in dem zweiten der von ihm erzählten Fälle von Endotheliom der Pleura.

Es hat allerdings den Anschein, dass diese die Diagnose so wesentlich unterstützende Erscheinung, die durch den Tumor direct oder indirect veranlasste umschriebene Vorwölbung der Brustwand, nicht nur nicht häufig, sondern im Gegentheil sogar recht selten bei dieser an sich schon seltenen Erkrankung vorkommt.

Es ist selbstverständlich, dass die durch Percussion und Auscultation gewonnenen Symptome meist in nichts von den bei jeder gewöhnlichen Pleuritis gefundenen abweichen. Absolute Dämpfung und Leerheit des Percussionsschalles, Gefühl stärkster Resistenz beim Beklopfen der Thoraxfläche, abgeschwächtes respective ganz aufgehobenes Athemgeräusch und Pectoralfremitus, entsprechend dem Exsudate, eventuell bei grossen Ergüssen bronchiales Athmen zwischen Scapula und Wirbelsäule, entsprechend dem Hilus der durch das Exsudat vollkommen comprimirten Lunge, vielleicht auch vorne unter der Clavicula. All diese Phänomene deuten ja eben nur auf den das Neoplasma begleitenden Flüssigkeitserguss hin und werden mit seiner grösseren oder geringeren Menge ebenfalls mehr oder minder deutlich ausgesprochen sein.

In jenen Fällen aber, wo kein Exsudat im Pleuraraume vorhanden ist, wo das Neugebilde sich flächenhaft ausbildet und die Pleurablätter in dicke Schwarten umwandelt, werden auch die physikalischen Symptome andere sein: nur relative Dämpfung, abgeschwächtes, aber doch noch immer als deutlich vesiculär erkennbares Athemgeräusch, nur wenig herabgesetzter Stimmfremitus. In dem von Teixeira de Mattos erzählten Falle war dieser Symptomencomplex vorhanden. Wenn diese Processe auch ohne klinisch nachweisbare, flüssige Exsudation einhergehen, so finden sich doch, wie aus den bezüglichen Sectionsbefunden hervorgeht, regelmässig auf diesen erwähnten Schwarten mehr oder minder dicke, netzartig ausgebreitete, fibrinöse Schichten. Es könnte daher auch ohne Weiteres bei solchen Fällen im Leben ein pleurales Reiben gehört werden, wenn nur die beiden Pleurablätter, respective die zu Schwielen umgewandelten Pleurablätter, sich bei der Respiration in genügender Weise aneinander verschieben. Das wird aber wohl in der Regel nicht der Fall sein, weil breitere Verwachsungen sowohl, als auch schmälere Stränge und Brücken, die sich zwischen der Pleura pulmonalis und costalis ausspannen, in ganz typischer Weise gefunden werden. Durch diese Verlöthungen aber muss die neoplastisch erkrankte, an der Oberfläche mit fibrinösem Exsudat bedeckte Pleura, die also zur Hervorrufung eines Reibegeräusches vollkommen geeignet wäre, so immobilisirt werden, dass ein pleurales Reiben in der Regel nicht zur Beobachtung kommt.

Andererseits aber kann bei dieser Form des Wachsthums, wenn nicht die ganze, sondern nur ein Theil der Pleura erkrankt ist, wenn sich vielleicht innerhalb einzelner Verwachsungsstellen flüssiges Exsudat ansammelt, eine ganz unregelmässig begrenzte und daher sofort auffallende Dämpfungsfigur entwickeln. Ich selbst hatte allerdings nicht Gelegenheit, derlei zu beobachten, wohl aber finden sich diese durch Erwägung des Verlaufes der Erkrankung ganz leicht verständlichen Angaben in der Literatur verzeichnet, so z. B. von Pepper und Stengel u. A.

II. Exsudat.

Ein in diagnostischer Beziehung sehr wichtiges, ja meist wohl das wichtigste Moment, ist die Untersuchung des Exsudates. Es ist schon darauf hingewiesen worden, dass die Menge des Flüssigkeitsergusses bei Pleuratumoren eine sehr verschiedene sein kann, dass neben Fällen, in denen kaum wenige Tropfen Exsudat vorhanden oder nachweisbar sind (Eberth, Purjesz, Teixeira u. A.), solche stehen, wo die Exsudation eine mässige ist, vielleicht den halben Brustraum ausfüllt, dass andererseits gerade hier Exsudate vorkommen, die so enorm gross sind, dass sie in den Vordergrund des ganzen Symptomencomplexes treten. Hieher ist wohl der Fall Nr. 5 zu rechnen, dessen Verdrängungserscheinungen ein Blick auf die Fig. 5 ergibt. Im Laufe der Erkrankung wurden nicht weniger als 20.000 cm^3 Flüssigkeit aus dem Pleuraraume dieses einen Kranken entleert; waren dann bei einer Punction circa 2000 cm^3 Exsudat abgelaufen, so war der Effect kein anderer, als dass die Dämpfung sich nur mehr auf die ganze linke Thoraxhälfte beschränkte, dass aber nach wie vor selbst über der Clavicula und im Traube'schen Raum absolute Schallleerheit bestehen blieb. Ein Erguss von dieser Massenhaftigkeit, der so oft wiederkehrt, muss von vornherein im höchsten Grade auffallend sein.

In nächster Linie ist es die Beschaffenheit des Exsudates, die für die Diagnose ausschlaggebend sein kann. Häufig, ja, wie es scheint, in der grössten Mehrzahl der Fälle ist es hämorrhagisch, wenn auch Engelbach's Meinung, gerade dieser Erguss sei eine treue Begleiterscheinung der Pleuratumoren, nicht ganz zutreffend ist. Allerdings geht der Blutgehalt wohl nur selten so weit, dass das Exsudat wie »venöses Blut« aussieht, ein Verhalten, das Fraenkel als eines der Hauptsymptome des Endothelioms der Pleura angibt. Auch Ewald sieht in dieser Beschaffenheit des Ergusses das sichere Zeichen einer Tumorbildung. Kauders beschreibt bei einem Medullarcarcinom der Pleura das Exsudat ebenfalls als eine »klebrige, dem venösen Blute ähn-

liche Flüssigkeit«. Auch in einem der aus der Klinik citirten Fälle (Nr. 2) war das durch die Probepunction mittelst der Pravaz'schen Spritze gewonnene Exsudat rein hämorrhagisch. Meist aber ist der Blutgehalt ein geringer, so dass die Flüssigkeit mehr das Aussehen von Fleischwasser hat, die mikroskopische Untersuchung den Befund sehr zahlreicher rother Blutkörperchen ergibt. In einem meiner Fälle blieb das anfangs rein seröse Exsudat so bis zur neunten Punction. Erst bei der zehnten wurden wir durch den nun mit einemmale geänderten Charakter des Exsudates überrascht, insoferne es nun deutliche Blutbeimengungen zeigte. Uebrigens ist es auch möglich und wiederholt beobachtet worden, dass der Erguss eine ganz klare, seröse, transsudatähnliche Flüssigkeit darstellt. So war es in einem meiner eigenen Fälle, auch erwähnt Unverricht eines Kranken mit Carcinom der Pleura, bei dem das Exsudat eine »gelbe, klare Flüssigkeit war, die bei der mikroskopischen Untersuchung keine auffälligen Bestandtheile zeigte.« Ebenso war die Flüssigkeit in dem von Schottelius erzählten Falle, sowie bei Chelchowski (Sarkom) und Benda (Carcinom). Vielleicht könnte in solchen Fällen die Untersuchung des specifischen Gewichtes, des Eiweissgehaltes u. dgl. Aufschluss geben. Thatsächlich sind verschiedene Arbeiten in dieser Hinsicht publicirt, das Resultat derselben ist aber keineswegs sehr befriedigend. Nach den Angaben von Reuss, Runeberg, Ott hält sich der Eiweissgehalt insoferne zwischen dem bei entzündlichen Exsudaten und dem bei gewöhnlichen Transsudaten, als er höher als bei diesen, niedriger als bei jenen gefunden wird. Doch sind die Zahlen so schwankend, dass daraus gar kein Schluss gezogen werden kann. Auch beim selben Kranken kann der Eiweissgehalt zu verschiedenen Zeiten verschieden sein, soll z. B. nach Runeberg mit zunehmender Kachexie abnehmen. Ebenso wie mit dem Gehalt der Flüssigkeit an Albumin steht es mit dem specifischen Gewichte derselben: brauchbare Schlüsse lassen sich nach keiner Richtung daraus ziehen.

Nicht besser sieht es mit der chemischen Untersuchung des Ergusses aus, auch diese wird uns der Diagnose

kaum einen Schritt näher bringen. Höchstens dass, wie z. B. Quincke meint, die Carcinomzellen sich unter Anderem auch durch die Glykogenreaction von den gewöhnlichen Pleuraendothelien unterscheiden lassen: diese Angaben verlieren allerdings an Werth, wenn man die Arbeit Langhans' in Betracht zieht, der Glykogen sowohl in Epithelien als auch in den Neubildungen bindegewebiger Natur nachgewiesen hat.

Von ungleich grösserer Bedeutung aber als die chemische Untersuchung ist die mikroskopische Prüfung des aus dem Ergusse gewonnenen Sedimentes. Mag die Flüssigkeit auch dem unbewaffneten Auge als vollkommen klar, serös erscheinen, mag sie den Eindruck eines rein hämorrhagischen oder eines gemischt serös-hämorrhagischen Exsudates machen, so kann dann doch die mikroskopische Prüfung ganz überraschende Bilder liefern: Tumorzellen, degenerirte Endothelien, diese zu grösseren Verbänden aneinander gekittet, endlich vielleicht auch grosse, schon mit dem freien Auge sichtbare Geschwulstpartikelchen, wie ich selbst in einem Falle der III. medicinischen Klinik gesehen habe, wo bei der Punction eines pleuritischen Exsudates mit diesem ein Gewebsstück zu Tage kam, das sich bei der histologischen Untersuchung als Endotheliom herausstellte. Der Troisquart hatte, wie ein Locheisen wirkend, aus der Tumormasse dieses Stück losgetrennt. Solche, die Diagnose sofort sicherstellende Ereignisse kommen aber jedenfalls nur äusserst selten vor (Fraenkel erwähnt sie bei ulcerirten Tumoren), so dass wir darauf angewiesen sind, aus kleineren Zellverbänden oder einzeln liegenden Zellen die Diagnose zu machen.

Ein häufiger und sehr wichtiger Befund ist die Suspendirung von verfetteten Endothelien, Fettkörnchenkugeln und schliesslich freien Fetttröpfchen im Exsudat (siehe Fig. 3). Diese Zellen, die in mässiger Menge von fast allen Autoren gefunden worden sind, können, wie von verschiedenen Seiten (Quincke, Boegehold etc.) angegeben wird, sich zu einer weiss-gelblichen, schleimigen oder rahmartigen Schicht an der Oberfläche des ruhig stehenden Exsudates und an der Wand des Gefässes absetzen. In dieser

Schicht findet man dann ausser den Körnchenkugeln einen daraus entstehenden Detritus, theils eiweissartige, theils fettige Elemente, die sich durch ihr gröberes Korn vom Chylus unterscheiden (Quincke). Ein weiterer Befund sind die Vacuolen tragenden Zellen, oder, wie Quincke sie nennt, hydropisch degenerirten Zellen, eine Form, die Virchow schon vor vielen Jahren ausführlich beschrieben hat. Sie haben aber nach den Angaben von Fraenkel, Quincke, Ehrlich nur dann eine Bedeutung für maligne Tumoren, wenn sie nicht einzeln, sondern zu grösseren Verbänden aggregirt vorkommen. Im letzten meiner eigenen Fälle habe ich die im Exsudat enthaltenen Vacuolenzellen abgebildet (Fig. 3): es ist mir aber in diesem Falle stets nur gelungen, sie einzeln aufzufinden, niemals sah ich sie zu grösseren Stücken unter einander vereint. Solche Zellen können dann auch auffallend gross werden: Grawitz beschreibt sie dreimal so gross, Fraenkel hat gar Zellen gesehen, die 12—20mal so gross waren als gewöhnliche Leukocyten, mit Vacuolen, die er daher als Riesenvacuolenzellen bezeichnet und denen er eine Bedeutung in der Diagnose der Pleuratumoren vindicirt. Treten diese verschiedenen Zellaggregate in solch grossen Verbänden auf, dass sie schon mit freiem Auge gesehen werden können, so resultirt daraus ein Bild, wie Fürbringer es sah: das Exsudat kann das Aussehen von Griessuppe dadurch haben, dass in der serösen Flüssigkeit tausende von kleinen Körnchen schwimmen, die eben nichts Anderes sind, als die hydropisch geblähten, in Mosaiken vereinigten gigantischen Zellen.

Fraenkel beschreibt in seinem Falle von Endotheliom der Pleura epithelartige Zellen, welche zum Theil rundliche Formen aufweisen, zu einem nicht unbeträchtlichen Theil aber auch exquisit polymorph und polyedrisch, plattenartig, auch keulenförmig und geschwänzt waren. Viele von ihnen waren von stark lichtbrechenden, verhältnissmässig grossen, dabei aber an Umfang wenig differirenden Fetttröpfchen erfüllt, welche vielfach so regelmässig und dicht an einander gelagert waren, dass sie den betreffenden Zellen ein exquisit maulbeerförmiges Aussehen ertheilten.

Als weniger wichtige Bestandtheile werden, wie es sich ja von selbst versteht, eventuell rothe Blutkörperchen, Lymphkörperchen und verschiedener Zelldetritus im Exsudate gefunden.

Nimmt der Fettgehalt des Ergusses noch mehr zu als schon früher erwähnt, so kann er sich schon makroskopisch dadurch zu erkennen geben, dass daraus ein chyliformes Exsudat entsteht; ebenso könnte es natürlich durch Continuitätstrennung des Ductus thoracicus durch den Pleuratumor zu einem echten Chylothorax kommen (Bargebuhr, Rotmann).

III. Metastasen.

In Bezug auf die Bildung von Metastasen ist das Verhalten der verschiedenen Tumoren natürlich ein verschiedenes. Während es beim Carcinom und Sarkom fast zur Regel gehört, dass auch eine Ablagerung in Lymphdrüsen, eventuell in anderen Organen und Geweben stattfindet, ist das Endotheliom entschieden weniger dazu geneigt. Doch werden auch bei dieser Geschwulst Metastasen beobachtet in den regionären und entfernten Lymphdrüsen sowohl als auch in anderen Organen, so in der Leber, den Nieren u. dgl. Auch bei einem meiner eigenen Kranken traten im Laufe der Erkrankung schmerzlose, harte Lymphdrüsenschwellungen in der Supraclaviculargegend auf. Da hiefür trotz genauester Untersuchung keine andere Ursache aufzufinden war, so lag die Annahme wohl nahe, dass wir es mit Metastasen des Pleuraendothelioms zu thun hatten. Räth ja auch Comby in seiner schon citirten Arbeit bei einem hämorrhagischen Exsudate aus dem Befunde von Drüsenschwellungen in der Supraclavicular- und Axillargrube die Diagnose auf ein primäres Carcinom der Pleura zu stellen. Dabei muss aber wohl in Erwägung gezogen werden, dass es nicht nur die malignen Tumoren sind, die gelegentlich zum Auftreten harter Lymphdrüsenschwellungen Anlass geben, sondern dass dieses Symptom ja auch bei der Tuberculose respective der tuberculösen Pleuritis, also gerade jenem Process, der am allerhäufigsten differentialdiagnostisch in Frage kommt, gar nicht so selten ist.

In einem anderen der von mir erzählten Fälle kam es, während der Kranke bei uns in Beobachtung war, zu einer ganz rapiden Grössenzunahme der bis zu diesem Augenblicke normalen Schilddrüse, so zwar, dass im Mittellappen derselben ein circumscripter Tumor wuchs, der rasch bis zur Grösse eines Apfels gedieh. Nun wäre es ja natürlich gar nicht ausgeschlossen, dass ein Kranker mit einem Pleuraendotheliom eine gewöhnliche Struma bekommt. Dagegen sprachen aber das schon erwähnte, auffallend rasche Wachsthum und der Umstand, dass die Struma, allen Mitteln Widerstand leistend, sich nicht verkleinerte; weder durch Jodglycerin noch durch Thyreoidin konnte eine Besserung des Zustandes bewirkt werden, ein auffallendes Verhalten, wenn es sich um eine frisch entstandene Struma gehandelt hätte. Daher war es doch gewiss ganz naheliegend, in diesem Falle an eine Metastase des Pleuratumors in der Schilddrüse zu denken, das umsomehr, als ja diese Beobachtung nicht vereinzelt dastünde, sondern ein Analogon in der Literatur hat: Ewald hat nämlich in der Discussion über Fraenkel's Vortrag über den primären Endothelkrebs eines selbstbeobachteten Falles von Struma metastatica bei dieser Erkrankung Erwähnung gethan.

Dass Ablagerungen in Lymphdrüsen eventuell auch aus anderen Momenten, so aus der Compression von Nervenstämmen, aus dem Befunde umschriebenen Oedems, auffallender Venenausdehnungen u. dgl., erkannt werden können, soll im nächsten Abschnitte zur Sprache kommen. Ebenso wird von der gleichzeitigen Ablagerung des Neoplasmas auf der Pleura der anderen Seite und auf dem Peritoneum im Capitel über die Complicationen noch die Rede sein.

Eine ganz specielle Art von Metastase der primären Neubildung, die diagnostisch von der allergrössten Bedeutung, ja manchmal das einzige Moment ist, aus dem man die vorliegende Krankheit mit Sicherheit erkennen kann, ist die gelegentlich nach Punctionen auftretende Impfmetastase. Schon der Act der Punction selbst kann mitunter auffallend sein: sticht man den Troisquart ein, so kann man dabei öfter bemerken, dass das Gefühl des Widerstandes ein viel beträchtlicheres

ist, als man es sonst beim Punctiren der Pleurahöhle wahrnimmt. Das darf ja gar nicht wunderbar erscheinen, wenn man bedenkt, dass man ausser der Haut, der Musculatur des Intercostalraumes auch eine oft mehrere Centimeter dicke, derbe Schwarte, eben den flächenhaft ausgebildeten Tumor mit dem Troisquart zu durchdringen hat. Dieses ganz auffallende Resistenzgefühl ist auch in einem meiner eigenen Fälle erwähnt und wird von verschiedenen Autoren als diagnostisch werthvolles Zeichen angegeben. Noch etwas Anderes kann sich aber wiederum entsprechend der Dicke der zu passirenden Tumorschicht ereignen. Versucht man z. B. zuerst einen Probestich mit einer gewöhnlichen Pravaz'schen Spritze, so kann es gelegentlich geschehen, dass man nicht einen Tropfen Flüssigkeit zu aspiriren vermag. Nimmt man nun eine längere Nadel, erhält man sofort ein positives Resultat. Es war eben die gewöhnliche Nadel der Injectionsspritze zu kurz, um den Tumor zu durchdringen. Ganz typisch ist, was Leube in dieser Beziehung über seinen Fall erzählt. Er sagt: »Die Probepunction, mit der gewöhnlichen Pravaz'schen Spritze ausgeführt, ergab diesmal ein negatives Resultat. . . . . Eine neuerdings ausgeführte Probepunction ergab dasselbe negative Resultat, wie einen Monat zuvor. Als aber jetzt eine lange Nadel (etwa doppelt so lang, als die Nadel einer gewöhnlichen Pravaz'schen Spritze) angewandt wurde, fühlte man deutlich, dass dieselbe erst eine dicke Schichte festen Gewebes zu passiren hatte, ehe sie in eine nachgiebige Partie mit der Spitze gelangte; der zurückgezogene Stempel aspirirte jetzt Flüssigkeit. . . . . «

Auf ein Symptom, das nach der Punction auftreten kann, machte Fraenkel in der auf Benda's Vortrag im Verein für innere Medicin in Berlin folgenden Discussion aufmerksam, die Erscheinung nämlich, dass nach dem operativen Eingriffe die Beschwerden des Kranken nicht nur nicht geringer, sondern im Gegentheil sogar insoferne bedeutender werden, als nun wirkliche Schmerzen auftreten. Fraenkel bezieht diese wohl mit Recht auf die Dehnung und Zerrung, der das als Schwarte ausgebildete Neoplasma bei Abnahme des intrathoracischen Druckes ausgesetzt ist und vindicirt dieser Erscheinung eine

gewisse diagnostische Wichtigkeit zur Erkennung des Endothelioms. Schwalbe machte im Anschluss an diese Aeusserung darauf aufmerksam, dass die Bedeutung dieses Symptomes nicht überschätzt werden dürfe, da es nicht nur, wie Fraenkel meint, den Endotheliomen, sondern auch anderen Tumoren der Pleura (Sarkom), und mehr als das, auch Neoplasmen des Mediastinums zukomme. Ich selbst habe nie Gelegenheit gehabt, Aehnliches zu beobachten, kann also nur die Ansichten Anderer registriren.

Ist nun die Punction lege artis gemacht, ein gewisses Quantum des Ergusses entfernt, so kann es sich ereignen, dass sich unmittelbar an die Operation eine circumscripte Schwellung im Unterhautzellgewebe ausbildet, an deren Kuppe in der Haut die Punctionsöffnung respective deren Narbe zu sehen ist. Diese Geschwulst verkleinert sich aber sehr rasch wieder, so dass man zur Ansicht gedrängt ist, es habe sich lediglich um eine Durchtränkung des Unterhautzellgewebes mit nachgesickertem Exsudat gehandelt. Während aber diese Schwellung anfangs sehr rasch abnimmt, bleibt schliesslich ein kleiner, harter, schmerzloser Tumor zurück, der anfangs frei beweglich ist, sich später aber vergrössert, mit der Haut oder der Musculatur oder beiden Geweben verwachsen kann: es hat sich mit einem Worte entsprechend dem Einstiche eine Impfmetastase entwickelt.

Es hat den Anschein, als wäre diese besondere Art von Metastasenbildung bei Pleuratumoren gar nicht so selten. Thatsächlich habe ich selbst Gelegenheit gehabt, sie in zwei Fällen zu beobachten. In dem ersten (Nr. 1) trat circa acht Tage nach der Punction entsprechend der Einstichstelle eine harte, kleinapfelgrosse, schmerzlose Geschwulst, die weder mit der Haut noch mit den Rippen respective der Brustmusculatur verwachsen war, auf. Diese Geschwulst verkleinerte sich schon in den nächsten Tagen wieder, schwand aber nicht mehr ganz, es blieb vielmehr ein haselnussgrosser, schmerzloser Knoten zurück, der mit der Haut verwachsen war, über der Musculatur sich aber frei verschieben liess. Diese Geschwulst stellte sich bei der Section als aus einer weichen, undeutlich vom Fett

abzugrenzenden, saftigen, grauröthlichen Aftermasse gebildet, dar. Eine Verwachsung mit der darunter liegenden Musculatur konnte nicht festgestellt werden, ein Moment, das in Bezug auf die Entstehung der Geschwulst von grosser Wichtigkeit ist. In dem zweiten meiner selbstbeobachteten Fälle (Nr. 5) wurde sechs Wochen nach der Punction entsprechend der Operationsnarbe unter der Haut ein haselnussgrosses, hartes, schmerzloses Knötchen getastet; dasselbe hatte eine kugelige Gestalt, glatte Oberfläche, war über der Unterlage kaum zu bewegen, dagegen mit der Haut nicht verwachsen. Nachdem der Kranke längere Zeit zu Hause war, wurde bei seiner Wiederaufnahme unmittelbar neben diesem noch ein zweites, entschieden kleineres Knötchen gefunden, das sich im Uebrigen gar nicht von dem schon beschriebenen unterschied. Die histologische Untersuchung des excidirten grösseren Tumors ergab das typische Bild des Endothelioms (siehe Fig. 4). Wenn auch aus Schonung für den Kranken das zweite Knötchen nicht exstirpirt wurde, so lässt sich doch ungezwungen der Analogieschluss ziehen, dass wir es auch hier mit einem Tumor derselben Art zu thun haben, dass also bei einem Kranken zwei Impfmetastasen aufgetreten waren. Ob dieselben auf eine und dieselbe oder auf verschiedene Punctionen zurückzuführen sind, lässt sich aus dem Grunde nicht entscheiden, weil der Beginn des zweiten Tumors nicht mit Sicherheit bestimmbar war und gerade in dieser Gegend die Narben der Punctionswunden so nahe aneinanderlagen, dass es unmöglich war anzugeben, welcher Einstichöffnung das Knötchen entsprach.

Die Aetiologie der Impfmetastase ist eine sehr einfache: Nach der Punction sickert aus dem Stichcanal noch eine grössere oder geringere Menge Exsudates nach, eventuell sogar so viel, dass es zu einer als Tumor sicht- und tastbaren Durchtränkung des Unterhautzellgewebes kommt. Mit dieser Flüssigkeit werden gleichzeitig kleine Partikelchen, sit venia verbo: Keime des Neoplasmas aus der Brusthöhle herausgeschwemmt, bleiben im Unterhautzellgewebe liegen und beginnen dort von neuem zu wuchern. Ganz gewiss kann es sich nur um diesen Vorgang, nicht aber um ein Durchwachsen der

Brustwand seitens der Neubildung handeln, denn die zwischen Pleurahöhle und der Metastase liegenden Schichten der Musculatur werden vollkommen normal gefunden. Sie müssten aber das Endotheliomgewebe enthalten, wenn es sich um eine Durchwachsung handelte. In meinem ersten Falle stellte die Section fest, dass der Tumor mit der Unterlage nicht verwachsen war. Im zweiten Falle war er allerdings mit der Intercostalmusculatur in innigem Zusammenhang, so dass die Exstirpation nur unter Mitnahme eines Stückchens dieses Gewebes möglich war, die angefertigten Schnitte zeigten aber, dass die darunterliegenden Muskelfasern in den tieferen Schichten nicht von der Norm abwichen, wie sich dies auch schon bei der Operation durch das unbewaffnete Auge feststellen liess.

Auch in der Literatur finden sich mehrere Angaben über Impfmetastasen, allerdings bei Carcinom des Peritoneums; in Bezug auf das Zustandekommen der Metastasen verhalten sich aber diese beiden serösen Häute so ganz gleich, dass die Publicationen hier wohl genannt zu werden verdienen. Einen Fall beobachtete Quincke; er gibt die oben schon erwähnte Erklärung, dass durch die Punction mit der Flüssigkeit weniger degenerirte Krebselemente austreten und im Unterhautzellgewebe weiterwuchern. Einen directen Zusammenhang des Knotens mit dem Peritonealcarcinom konnte er nicht nachweisen. Etwas anders verhielt es sich in den von Reincke berichteten zwei Fällen. Wieder handelte es sich um carcinomatöse Peritonitis. Doch fand er innerhalb der Punctionscanäle nach kurzer Zeit Krebsknoten, die aber in keinem continuirlichen Zusammenhange mit dem Krebs des Peritoneums standen, sondern durch gesundes zwischenliegendes Gewebe davon getrennt waren. Er fügt hinzu: »Hier haben wir den directen Beweis, dass inficirende Elemente an Ort und Stelle geführt werden.«

Einen Fall von Impfmetastasen bei secundärer, durch Carcinom der Lunge bedingter carcinomatöser Pleuritis beschrieb Unverricht: »Entsprechend der dritten Punctionsstelle im fünften und sechsten Intercostalraume hatten sich ohne Röthung der Haut harte, kugelige Knoten gebildet, auf deren Spitze

noch die jeweiligen Punctionsstellen sichtbar waren, und die sich bis zu einem gewissen Grade auf der Unterlage deutlich verschieben liessen; da die früheren Punctionsstellen ziemlich nahe nebeneinander lagen, so gingen die einzelnen Hügel mit ihren Ausläufern ineinander über, während die weitere Umgebung mässig ödematös geschwollen war.«

Die Angaben genügen wohl vollkommen, um den Begriff der Impfmetastase und deren Aetiologie vollkommen klarzustellen, sie also scharf zu trennen von der schon erwähnten Durchwachsung der Thoraxwandung.

So wichtig zur Diagnose maligner Pleuratumoren das Auftreten einer Impfmetastase ist, so muss doch andererseits darauf hingewiesen werden, dass nicht jede an der Punctionsstelle sich bildende Geschwulst eine Metastase sein muss.

Einen in dieser Hinsicht wichtigen Fall erzählt Purjesz: 3jähriges Mädchen mit linksseitiger Pleuritis, bedeutenden Verdrängungserscheinungen, anhaltend hohem Fieber. Dreimalige Punction, Entleerung eiterigen Exsudates, nachfolgende Ausspülung. »An der Stelle, wo die zweite Punction ausgeführt wurde, bildete sich eine mässige Hervorwölbung, die vom Knochen auszugehen schien; die Haut über derselben war nicht geröthet. Gerade diese Hervorwölbung veranlasste es, dass die nächste Punction um $1^1/_2$ cm nach einwärts von derselben (in der Axillarlinie) ausgeführt wurde; aber schon nach einigen Tagen war auch diese Stichstelle in den Bereich der Auftreibung hereingezogen, die jetzt die Grösse einer Nuss erreichte und durch die normal aussehende Haut als nahezu knochenharte unebene Masse durchzufühlen war. So weit man bei der ungeberdigen kleinen Patientin beurtheilen konnte, erstreckte sich diese Hervorwölbung auf die achte und neunte Rippe, den Zwischenrippenraum in sich fassend; diesem Theile der Geschwulst entsprechend war die Resistenz um ein Weniges geringer, die Unebenheit war jedoch auch in der Längsrichtung der Rippen durchzufühlen.« Die Pleurahöhle wurde entsprechend der nachgiebigeren Partie der erwähnten Geschwulst durch Schnitt eröffnet; dabei gab der Tumor dem Messer nur schwer unter knirschendem Geräusche nach. Drainage,

Ausspülung. Die Geschwulst ging allmälig zurück, nach fünf Wochen Entfernung des Drainrohres. Vollständige Heilung.

Dieser Fall beweist, dass gelegentlich bei der Auffassung eines an der Punctionsstelle auftretenden Tumors als Impfmetastase ein diagnostischer Irrthum unterlaufen kann. Durch Excision eines Stückes der fraglichen Geschwulst und histologische Untersuchung desselben lässt sich aber dieser Fehler leicht vermeiden. Da ein solcher operativer Eingriff doch wohl ganz harmlos ist, so wird er zur Sicherstellung der Diagnose in jedem zweifelhaften Falle angezeigt sein.

IV. Anderweitige Symptome.

Eine Erscheinung, die für die Diagnose des in Rede stehenden Krankheitsbildes meist von weittragender Bedeutung ist, ist der Fieberverlauf. Es ist gerade das auffallende Missverhältniss zwischen der Grösse des Exsudates, der schweren Erkrankung einerseits und der Höhe der Körpertemperatur andererseits. Es ist ja zur Genüge bekannt, wie wechselnd das Fieber bei den verschiedenen Formen der Pleuritis sein kann, wie es je nach der Ursache der Erkrankung, der Art des Exsudates continuirlich, remittirend, intermittirend gefunden wird, wie es in einer Reihe von Fällen sich stets in bedeutender Höhe bewegt, während bei anderen Kranken wiederum nur ganz leichte abendliche Temperatursteigerungen vorkommen und dergleichen. Entsprechend dem Umstande, dass ein grosser, ja weitaus der grösste Theil der scheinbar primären Pleuritiden auf einer tuberculösen Grundlage basirt, versteht es sich, warum gerade der letzte der angeführten Fiebertypen, normale oder subfebrile Temperatur unter Tags, abendliche Exacerbation so oft bei dieser Erkrankung zu finden ist. Es kann ja gar nicht geleugnet werden, dass eine exsudative Pleuritis gelegentlich fieberlos verläuft, oder mindestens längere Pausen in der Fieberbewegung bestehen, die Regel ist das aber ganz gewiss nicht. Beim Neoplasma der Pleura nun verhält es sich gerade umgekehrt. Es kann entweder die ganze Erkrankung, soweit der Verlauf zu beobachten ist, mit vollkommen normaler Körpertemperatur einhergehen, es können ab und zu ganz

unmotivirt Temperatursteigerungen auftreten, ohne dass irgend eine Veränderung im übrigen Krankheitsbild zu beobachten wäre und nachher bleibt die Temperatur wieder durch Wochen, ja Monate normal, in ganz seltenen Fällen endlich besteht während der gesammten Dauer der Erkrankung ein unregelmässiges, remittirendes Fieber.

Ueberblickt man die von mir erzählten Krankengeschichten, so ergibt sich, dass vier von fünf Fällen (Nr. 1, 2, 3, 4) vollkommen fieberlos verliefen. Während der ganzen Dauer ihres Spitalsaufenthaltes, der in den einzelnen Fällen 10, respective 16, 19, 20 Wochen dauerte, wurden die Kranken regelmässig zu bestimmten Zeiten gemessen, ja wegen der diagnostischen Wichtigkeit gerade diesem Punkte die allergrösste Aufmerksamkeit geschenkt: in keinem der vier Fälle erhob sich die Körpertemperatur auch nur ein einzigesmal über die Grenzen der Norm. Anders war es nun allerdings im fünften Fall. Der allergrösste Theil der an unserer Klinik beobachteten Erkrankung verlief ja auch in diesem Falle mit normaler Temperatur, immerhin kamen aber ab und zu Episoden mit erhöhter Körpertemperatur, ja manchmal wurde ein Fieber von 39° erreicht. Diese Fieberperioden, die sich während der enorm langen Dauer der Erkrankung nur sehr selten wiederholten, dauerten stets nur wenige Tage, um dann wieder wochenlanger Fieberlosigkeit Platz zu machen.

Prüft man die in der Literatur vorliegenden Angaben über den in Rede stehenden Punkt, so findet man auch dort am häufigsten vollkommene Fieberlosigkeit während der ganzen Beobachtungszeit, bei anderen ebenso wie in meinem Falle 5 durch gelegentliche Fiebersteigerungen unterbrochen, ein Verhalten, das z. B. Hofmokl erwähnt; selten nur wird über continuirliches Fieber bei Neoplasmen der Pleura berichtet. Dabei darf allerdings nicht vergessen werden, dass ja auch bei verschiedenen Neoplasmen, z. B. beim Carcinoma ventriculi, ohne dass eine Exulceration besteht, Fieber vorkommen kann, das mitunter sogar einen typischen, an Malaria erinnernden Verlauf nimmt. Hampeln, Kobler u. A. berichten über dieses Symptom. So

könnte also ohne Zweifel auch einmal ein (nicht exulcerirtes, uncomplicirtes) Neoplasma der Pleura mit höherem, eventuell intermittirendem Fieber einhergehen. Entschieden häufiger aber ist, um es noch einmal hervorzuheben, eine andauernde Fieberlosigkeit.

Sehr oft besteht ein lebhafter Contrast zwischen der niedrigen Körpertemperatur und der recht bedeutenden Pulsfrequenz. Im Uebrigen gibt die Beschaffenheit der Radialarterie wohl keinen zur Diagnose irgendwie brauchbaren Anhaltspunkt. Dass die Pulsspannung in sehr vielen Fällen als auffallend gering angegeben wird, ist natürlich nur auf die Schwere der Erkrankung als solche zurückzuführen, ohne für die Ursache des pleuritischen Exsudates massgebend zu sein. Was die Respiration betrifft, so wurde schon gelegentlich der Besprechung der Verdrängungserscheinungen auf die in dieser Hinsicht vorkommenden Abweichungen von der Norm hingewiesen.

Ein in manchen Fällen das ganze Krankheitsbild förmlich beherrschendes Symptom, das den Arzt mitunter zu energischem Eingreifen zwingt, ist der Schmerz. Allerdings verläuft eine nicht kleine Anzahl von derartigen Erkrankungen ohne nennenswerthe Schmerzhaftigkeit, die Kranken klagen vielmehr lediglich über das Gefühl von Druck, grosser Schwere auf der Brust, ab und zu einmal Seitenstechen, das eventuell mit tiefer Respiration zunimmt. Bei der langen Dauer gewöhnen sich aber die Patienten an diese relativ geringen Beschwerden, so dass in späteren Stadien überhaupt keine Klagen mehr darüber laut werden. Leider sind aber diese für den Kranken weniger belästigenden Formen, wenn sie auch nicht gerade seltene Ausnahmen sind, so doch sicher nicht die Regel bei Neoplasmen der Pleura. Vergleicht man in dieser Hinsicht die von mir erzählte Krankengeschichte Nr. 2, so sieht man, dass dort wirklich alle Symptome zurücktraten, dass es vor Allem die Schmerzhaftigkeit war, die den Kranken am meisten quälte. Nur Morphininjectionen konnten eine Linderung des Zustandes bringen; wegen der Aussichtslosigkeit des Falles konnte dem Patienten diese Wohl-

that ja auch ohne Bedenken erwiesen werden. Bei demselben Falle trat im Verlaufe der Erkrankung die beschriebene Vorwölbung einer circumscripten Stelle der Thoraxwand auf. Wenn auch die heftigen Schmerzen nicht erst mit Beginn dieses sichtbaren Tumors, sondern schon bedeutend früher da waren, so ist es doch im hohen Grade wahrscheinlich, dass sie mit dem allmäligen Uebergreifen der Neubildung auf die Thoraxwand in Zusammenhang standen. Denn bei der nach den Aussagen des Kranken so enormen Heftigkeit scheint mir die einfache Reizung der Pleura als Ursache derselben kaum auszureichen. Denn nie habe ich bei einer einfachen Pleuritis so intensive Schmerzhaftigkeit, durch Wochen und Monate andauernd, gesehen. Es ist vielmehr anzunehmen, dass diese Schmerzen der Ausdruck dafür sind, dass verschiedene Nervenstämme der Brustwand in das derbe, flächenhaft sich ausbildende Neoplasma einbezogen, dadurch in nicht unbedeutendem Grade comprimirt werden; heftige Reizerscheinungen müssen die ganz natürliche Folge davon sein. Sicher wird diese Annahme, wenn es sich nicht mehr um einen continuirlichen, auf grössere Strecken ausgebreiteten, sondern um einen typischen, den Intercostalnerven folgenden, in Paroxysmen auftretenden neuralgischen Schmerz handelt.

Auch solche Fälle sind in grösserer Anzahl beobachtet und in der Literatur publicirt. Dabei braucht aber noch lange keine sicht- und tastbare umschriebene Vorwölbung zu bestehen und trotzdem kann das Neoplasma bis an die Intercostalnerven heranreichen. Leiden doch schon bei einer gewöhnlichen Entzündung der Pleura nicht nur sie selbst, sondern auch die angrenzenden Schichten der Brustwand in mehr oder minder bedeutender Weise mit. Um wie viel leichter kann bei dem in Rede stehenden, ungleich schwereren Krankheitsbilde, sei es ein Uebergreifen des ursprünglichen Processes selbst, sei es eine einfache seröse Durchtränkung der übrigen Gewebsschichten, also auch der Intercostalnerven, stattfinden.

Es ist aber nicht nur die Compression der sensiblen Nerven, die zu auffallenden Symptomen Anlass geben kann, sondern es kommen noch andere Erscheinungen von Seite des

Nervensystems zur Beobachtung, die auf die dieselbe Ursache zurückzuführen sind.

Vor Allem ist es die von mehreren Beobachtern beschriebene Compression des R. recurrens n. vagi, die zu einer typischen, laryngoskopisch zu erkennenden Recurrensparalyse derselben Seite Anlass geben muss. So sagt z. B. Unverricht: »Findet sich bei einem Patienten, welcher die Symptome des pleuritischen Ergusses darbietet, der aus irgend einem Grunde den Verdacht der carcinomatösen Natur erweckt, ausserdem noch eine Stimmbandlähmung der kranken Seite, welche mit dem Auftreten des Ergusses ziemlich Hand in Hand geht, so werden wir mit ziemlicher Sicherheit ein Pleuracarcinom diagnosticiren können.« Allerdings kann, wie Favre an der Obolensky'schen Klinik in Charkow klinisch und experimentell nachgewiesen hat, auch bei einer gewöhnlichen Pleuritis mit Verdrängung des Herzens eine Recurrenslähmung durch Zerrung des Nerven hervorgerufen werden, ja nach Angabe v. Schrötter's kann diese Lähmung, wenn auch selten, nur durch ödematöse entzündliche Infiltration von der Pleuritis her zu Stande kommen. Wenn Pepper und Stengel in ihrer früher citirten Arbeit unter den vielen beim Tumor der Pleura zu beobachtenden Symptomen auch Heiserkeit angeben, so müsste doch erst die Ursache dieser Stimmveränderung eruirt werden; vielleicht hat es sich auch hier um eine laryngoskopisch nicht festgestellte Recurrensparalyse gehandelt. Es sollte diese Untersuchungsmethode bei Verdacht auf eine Neubildung der Pleura nicht unterlassen werden, denn es ist der Fall denkbar, dass sich selbst eine complete halbseitige Kehlkopflähmung kaum durch Veränderung der Stimme bemerkbar macht. Habe ich doch vor nicht langer Zeit einen Sänger laryngoskopirt, der mit seiner mindestens monatelang bestehenden Recurrensparalyse sang, ohne dabei irgend eine Stimmstörung zu bemerken. Ueber die Art des Zusammenhanges zwischen der besprochenen Lähmung und dem Tumor der Pleura kann gar kein Zweifel bestehen, da ja Lymphdrüsen, Mediastinaltumoren, Aneurysmen der Aorta, wie allgemein anerkannt, zu den häufigsten Ursachen der Recurrens-

paralyse gehören. Ein Neoplasma der Pleura oder eine Lymphdrüsenmetastase kann natürlich ebenso leicht den Ramus recurrens n. vagi in Mitleidenschaft ziehen und so dieses so leicht zu findende und für die Diagnose wichtige Symptomenbild der halbseitigen Kehlkopflähmung zur Folge haben.

Für sich allein darf diese Lähmung natürlich nicht als typisches, als Cardinalsymptom der Pleuratumoren aufgefasst werden. Im Zusammenhange aber mit anderen Krankheitserscheinungen wird sie immerhin eine nicht zu vernachlässigende Bedeutung haben. Daran kann auch der von Leube erzählte, schon citirte Fall nichts ändern: Bei dem mit Sarkom der Pleura behafteten Kranken war im Laufe der Zeit eine totale Lähmung des linken Stimmbandes aufgetreten, die als intrathoracische Recurrenslähmung aufgefasst wurde, in der Weise, dass der Tumor in das Mediastinum posticum sich ausbreitet und hier den Vagus beziehungsweise Recurrens comprimirt habe. Im Sectionsbefund heisst es nun aber: »Der linke Vagus und Recurrens war am Aortenbogen durch eine geschwollene und verkalkte Drüse, deren Veränderung mit dem Sarkom in keinem nachweisbaren Zusammenhang stand, zufällig gedrückt worden.« Wo eine derartige Verkettung von Umständen besteht, wird die Diagnose immer irren, man müsste sich denn nur auf das Errathen verlegen wollen. Daher glaube ich, dass trotz dieses Falles die Constatirung einer Recurrensparalyse für die Diagnose eines Pleuratumors von nicht zu unterschätzender Bedeutung ist.

Ganz analog kann natürlich auch eine andere Nervenlähmung entstehen. So glaube ich nicht fehl zu gehen, wenn ich die bei der Kranken Nr. 1 erzählten Symptome als Erscheinungen einer Sympathicuslähmung auffasse, die durch den Tumor oder eine infiltrirte Lymphdrüse hervorgerufen sein konnte.

Auch Lähmung anderer Nerven können durch Druck geschwellter Lymphdrüsen auf den Plexus brachialis u. dgl. hervorgerufen werden und sich durch sensible Reizerscheinungen, besonders Paraesthesien zu erkennen geben. Aber mehr noch: wie der Tumor gelegentlich die

Thoraxwand durchwächst, so kann er ebenso einmal zu einer Arrodirung eines Wirbelkörpers Anlass geben oder durch die Intervertebrallöcher in den Wirbelcanal hineinwuchern und so den dieser Erkrankung zukommenden Symptomencomplex der Paraplegie zur Folge haben. Einen ähnlichen Fall beschrieb ja, wie schon erwähnt, Eppinger. Es traten bei einem 16jährigen Mädchen, das seit einem halben Jahre unter den Erscheinungen einer rechtsseitigen Pleuritis erkrankt war, die Erscheinungen der Paraplegie der unteren Extremitäten auf. Gegen Ende der rasch unter suffocatorischen Anfällen verlaufenden Erkrankung bildeten sich in der Gegend des zehnten Brustwirbels leicht vorragende fluctuirende Herde. Die Section ergab einen von den Endothelien der Lymphgefässe ausgegangenen Tumor, der unter anderem auch in die Intervertebrallöcher hereingewuchert war.

Ebenso wie der Tumor selbst oder Lymphdrüsenmetastasen eine Compression verschiedener Nervenstämme zur Folge haben können, so resultirt eine andere Gruppe von Symptomen aus dem Druck des Neoplasmas respective seiner Ablagerungen in Lymphdrüsen auf Blutgefässe; auffallende Ausdehnung von Venen, umschriebene Oedeme sind die nächsten Folgen davon.

Welch grosse diagnostische Bedeutung die Constatirung von strotzend mit Blut gefüllten Venen des Thorax für die Erkennung eines Mediastinaltumors hat, ist zur Genüge bekannt. Ganz ebenso kann nun auch ein Neoplasma der Pleura oder aber eine secundäre Lymphdrüsenmetastase wirken und durch Druck auf einen grösseren oder kleineren Venenstamm eine beträchtliche Stauung im Wurzelgebiete dieses Gefässes hervorrufen.

Wenn also dieses Symptom durch einen Tumor der Pleura genügende Erklärung findet, so muss man doch andererseits in der diagnostischen Verwerthung desselben recht vorsichtig sein; denn wie z. B. der von Leube erzählte Fall beweist, ist es unter Umständen recht schwer zu erweisen, ob ein auf diese oder jene Art erkanntes Neoplasma der Pleura oder dem Mediastinum angehört. Da die erweiterten Venen

nun eine Erscheinung sind, die ebenso bei dieser wie bei jener Erkrankung vorkommen kann, so liegt es auf der Hand, wie gerade dieses Symptom zu Trugschlüssen Veranlassung geben kann. Hat man es aber mit einer evidenten Erkrankung des Rippenfelles zu thun, denkt man vielleicht schon daran, dass dieselbe auf der Basis eines malignen Neoplasmas beruhen könnte, dann wird die Constatirung auffallender Venenausdehnungen derselben Seite ein nicht zu unterschätzendes Hilfsmittel zur Sicherstellung der Diagnose eines Pleuratumors sein.

Auf die diagnostische Bedeutung eines einseitigen Oedems der Brustwand hat meines Wissens zuerst Purjesz, dann Senator in der Discussion zu Fraenkel's Vortrag im Verein für innere Medicin in Berlin hingewiesen. Dieses Symptom ist dann von mehreren Seiten beschrieben worden, so unter Anderen von Grawitz, Dumarest, Mader; auch in meinen Krankengeschichten ist das einseitige Oedem der Brustwand erwähnt (Fall Nr. 1, 3). Andererseits braucht aber das Oedem nicht gerade die Brustwand einzunehmen, es kann vielmehr auch die obere Extremität der kranken Seite betreffen; einen solchen Fall beschreibt z. B. Bargebuhr, und ebenso verhielt es sich in der aus der Klinik erzählten Krankengeschichte Nr. 2. Wenn auch damals durch die Palpation in der Achselhöhle keine Ursache für diese ödematöse Schwellung des Armes zu finden war, so ist es doch zweifellos, dass eine Lymphdrüse in axilla durch Druck auf die Vene die Erscheinung hervorgerufen hat. Aber auch bei Verwerthung dieses Symptomes muss man eine gewisse Vorsicht beobachten: Ein Kranker mit grossem pleuritischen Exsudate liegt ja mit Vorliebe stets auf der kranken Seite, um sich dadurch die Respiration zu erleichtern. Hat das dem Leiden zu Grunde liegende Neoplasma schon einen gewissen Grad von Kachexie erzeugt, so wird es umso leichter möglich sein, dass an den stets tief liegenden Punkten des Körpers (kranke Brustseite, obere und untere Extremität) Oedem auftritt. Bei meinem Kranken Nr. 5, der trotz des grossen Exsudates nie eine extreme Seitenlage einnahm, sondern den ich viel häufiger auf dem Rücken liegen sah, trat eine öde-

matöse Schwellung in der Kreuzbeingegend auf. Hätte dieser Patient, durch den Erguss dazu bestimmt, stets die linke Seitenlage eingenommen, so wäre ohne Zweifel dieses (wohl sicher marantische) Oedem an der kranken Seite aufgetreten; nichts wäre dann näher gelegen, als es in directen Zusammenhang mit dem Tumor der Pleura zu bringen, ein Schluss, der gewiss unrichtig gewesen wäre.

Auch Teixeira de Mattos macht auf diese und ähnliche Momente, die zu Täuschungen Anlass geben können, aufmerksam.

Es soll also ausdrücklich hervorgehoben werden, dass die jetzt erwähnten Symptome, Ausdehnung von Venen und einseitiges Oedem, so werthvoll diese Erschcinungen in einer Reihe von Fällen für die Diagnose sein können, doch erst genau in ihrer Bedeutung zu prüfen sind, weil sonst leicht ein Fehlschluss gemacht werden könnte, da in einem Falle die Venenausdehnung vielleicht durch einen Mediastinaltumor bedingt ist, in einem anderen Falle das Oedem einer Seite nichts mit einem Tumor zu thun hat, sondern nur als marantisches Oedem aufzufassen ist, bei einem Kranken, der wegen einer z. B. tuberculösen Pleuritis stets auf der erkrankten Seite liegt, um die gesunde Brusthälfte besser respiratorisch bewegen zu können. Erst wenn es durch Erwägung des ganzen Falles, durch genaue Prüfung und Beobachtung aller Symptome möglich ist, diese Momente auszuschliesscn, erst dann haben die genannten Erscheinungen eine und zwar sehr werthvolle Bedeutung zur Stellung der richtigen Diagnose.

Stärkerer Husten besteht bei den Kranken nicht, wenn nicht eine Complication von Seite der Lungen vorliegt. Es kann ja keinem Zweifel unterliegen, dass die Lunge lediglich durch die Retraction beziehungsweise Compression nicht unbeträchtlich in Mitleidenschaft gezogen werden kann, dass durch Aenderung der Circulationsverhältnisse ein katarrhalischer Zustand der Bronchialschleimhaut erzeugt wird. Dann wird sich dieser natürlich durch Husten zu erkennen geben. Niemals habe ich aber dieses Symptom intensiver entwickelt gesehen, so dass ich der Ansicht von Pepper und Stengel nicht beipflichten kann,

wenn sie als differential-diagnostisches Moment zwischen gewöhnlicher Pleuritis und Tumor der Pleura einen quälenden Husten, als für letztere Krankheit charakteristisch, angeben. Wenn meine Kranken überhaupt husteten, so trat dieses Symptom immer gegenüber den anderen sehr bedeutend in den Hintergrund.

Das durch die Hustenbewegung expectorirte Sputum ist meist ein einfach katarrhalisches, schleimig-eiteriges. Gelegentlich fand ich allerdings auch geringe Blutbeimengungen. Die mikroskopische Untersuchung des Auswurfes ergibt stets ein negatives Resultat in Bezug auf Formelemente (immer unter der Voraussetzung, dass das Neoplasma der Pleura nicht auf die Lunge übergegriffen hat).

Auch die Untersuchung des Harns wird kaum je irgend ein Merkmal ergeben, das sich für die Diagnose des fraglichen Krankheitsbildes verwerthen liesse. Die Harnmenge ist entsprechend dem angesammelten Exsudat eine geringe, fast durchwegs unter 1000 cm^3 in 24 Stunden. Nach Entleerung eines Theiles der Flüssigkeit aus dem Brustraume kann man gelegentlich ein weiteres Herabgehen der Harnmenge constatiren, eben in Folge der erneuten Ansammlung grösserer Exsudatmengen. Im umgekehrten Verhältniss zur 24stündigen Harnmenge stehend, ist das specifische Gewicht, wie von vornherein klar, ein höheres, als es der Norm entspricht. Bei der chemischen Untersuchung sind nicht selten Spuren von Albumen nachzuweisen, ohne dass ein Grund zur Annahme einer Nephritis vorläge. In einem meiner Fälle bestand während der ganzen Krankheitsdauer eine nicht unbeträchtliche Urobilinausscheidung durch den Harn. Bei dem gleichzeitig vorhandenen hämorrhagischen Exsudate wäre an einen Zusammenhang zwischen diesen beiden Momenten zu denken, da eine andere Ursache für den Befund des Urobilins nicht nachweisbar war. Die mikroskopische Untersuchung des Sedimentes des Harns ergibt entweder keine abnormen Bestandtheile oder aber, wie ich in einem Falle fand (Nr. 3), spärliche hyaline Cylinder. Diese sowohl als auch die geringen Eiweissmengen haben natürlich mit dem Grundprocess als solchem nichts zu thun, sondern

sind wohl als Ausdruck einer durch Ernährungsstörung bedingten Degeneration innerhalb der Niere aufzufassen.

Symptome von Seite anderer Organe bestehen bei der besprochenen Erkrankung nicht, es sei denn, dass es sich um Complicationen handelt, die im nächsten Capitel zur Sprache kommen werden.

Complicationen.

In einer grossen Reihe von Fällen beschränkt sich das Neoplasma, mag es sich nun um ein Endotheliom oder vielleicht ein Carcinom beziehungsweise Sarkom handeln. auf die Pleura der einen Seite, diese in einem kleineren oder grösseren Theile, eventuell in ihrer ganzen Ausdehnung einnehmend. Nicht selten aber ist es damit noch nicht abgethan, sondern die Neubildung greift, theils auf dem Wege der Continuität, theils auf dem des Lymph- oder Blutstromes, auch auf andere Organe oder Gewebe über.

Ganz typisch ist es, dass nicht nur die Pleura der einen Seite von der Erkrankung ergriffen ist, sondern dass sich diese auch, meist nur in geringerem Grade, auf die andere Seite fortsetzt. Im Leben ist das oft gar nicht zu erkennen; es bestehen die ausgesprochenen Erscheinungen des Pleuratumors der einen Seite, während die andere ganz normal zu sein scheint. Erst die Section ergibt, dass dies nicht der Fall ist, sondern dass sich das Neoplasma auch auf der scheinbar gesunden Seite mehr oder weniger ausgebreitet hat. So verhielt es sich in dem von mir erzählten Fall Nr. 1. Intra vitam die schweren Krankheitssymptome, die auf ein Endotheliom der rechten Pleura (und des Peritoneum) hinwiesen. Von Seite der linken Pleura bestanden keinerlei krankhafte Erscheinungen. Die Section stellte nun nicht nur den Tumor rechts fest, sondern es fanden sich auch an der linken »Pleura diaphragmatica einzelne Stränge und knötchenförmige Auflagerungen derselben Aftermasse«. Manchmal ist die Mitbetheiligung der Pleura der anderen Seite bedeutender, so dass sie schon während des Lebens erkannt und richtig gedeutet wird; einen

solchen Fall hat z. B. Collier beschrieben: Rechts Erscheinungen einer exsudativen, links einer trockenen Pleuritis.

Seltener als die Pleura der anderen Seite participirt das Pericardium an der Erkrankung. Ich selbst habe nicht Gelegenheit gehabt, diese Complication zu beobachten, doch berichtet z. B. Schulz über ein Endothelialcarcinom der linken Pleura, das unter anderen Organen auch den Herzbeutel in Mitleidenschaft gezogen hat; er fand auf dem Pericard das Neoplasma nicht in der flächenartigen Ausbreitung wie auf der Pleura, sondern in Form von Knoten. Wenn überhaupt im Leben die Erkennung dieser Complication möglich ist, so wird man im günstigsten Falle in der Lage sein, die Symptome einer Pericarditis nachzuweisen. Erst in zweiter Linie könnte per analogiam der Wahrscheinlichkeitsschluss gemacht werden, dass diese Erkrankung des Herzbeutels auf dieselbe Ursache zurückzuführen ist, wie die Exsudation in der Pleurahöhle.

Innerhalb des Thorax ist es noch ein Organ, auf das sich die Neubildung des Rippenfells fortsetzen kann, nämlich die Lunge. Hier verhalten sich aber die verschiedenen Neoplasmen in Bezug auf die Metastasenbildung verschieden. Das Carcinom und Sarkom, das sich ja auf dem Wege des Blut- und Lymphstromes fortpflanzt, dort, wo es zur Ablagerung gekommen ist, rücksichtslos wächst, das Gewebe substituirend, wird durch diese Art der Ausbreitung zu einer Durchsetzung der ganzen oder wenigstens eines grossen Theiles der Lunge führen, so dass man auf dem Durchschnitt das ganz typische Bild erhält, dass grössere oder kleinere runde Knoten der Aftermasse im Lungengewebe zerstreut liegen, so zwar, dass jeder einzelne noch von einer mehr oder minder dicken Schichte normalen Gewebes umgeben ist. Anders verhält es sich mit dem Endotheliom, bei dem wir es ja nicht mit einer eigentlichen Metastasenbildung, sondern vielmehr mit einem per contiguitatem zu Stande gekommenen Fortwuchern der Aftermasse von der Pleura auf die Lunge zu thun haben. Dieses Uebergreifen erfolgt aber, entsprechend der entschieden geringeren Malignität dieser Neubildung nicht in jener rücksichtslosen Weise, dass das Lungengewebe einfach vom Endotheliom substituirt wird, sondern die

Geschwulst hält sich bei ihrem Einbrechen in die Lunge an die durch das interalveoläre Bindegewebe vorgezeichneten Wege. Daher entstehen strangförmige, derbe, mehr oder minder tief von der Pleura pulmonalis her in das Lungengewebe vordringende Aftermassen, die auch hier nichts Anderes darstellen als die Wucherung der Saftspaltenendothelien. Diese Form der Mitbetheiligung der Lunge ist beim Pleuraendotheliom entschieden die häufigere; doch wurde ja das Vorkommen echter Metastasen auch bei dieser Neubildung schon erwähnt. In solchen Fällen kommt es dann ebenso wie beim Carcinom und Sarkom zur Ausbildung zerstreut liegender, nicht von der Oberfläche hineingewachsener, von gesundem Gewebe rings umgebener Knoten.

Es darf aber nicht unerwähnt bleiben, dass auch gelegentlich einmal ein Carcinom von der Pleura her entsprechend den Lymphbahnen in die Lunge — sit venia verbo — hineinkriecht. Einen interessanten Fall erzählt Fraentzel:

Ein 42jähriger Mann starb unter Symptomen, die an sich recht dunkel waren, doch noch am meisten an Miliartuberculose der Lunge erinnerten. Die Nekroskopie ergab das Vorliegen eines exulcerirten Magencarcinoms. Im Befunde heisst es weiter: »An der unteren und oberen Fläche des Zwerchfelles treten die Lymphgefässe enorm stark hervor, ihre Wandungen sind unregelmässig verdickt, weisslich, aus dem Lumen entleert sich spärlicher, dickweisslicher Inhalt. Eine gleiche Affection der Lymphgefässe geht auf die Lungen über und erstreckt sich, an Intensität abnehmend, bis gegen beide Lungenspitzen hin, erreicht aber an den unteren Theilen die grösste Intensität. Unter der leicht getrübten Pleura pulmonalis, auf welcher beiderseits leichte Fibrinbeschläge vorhanden sind, bilden die erkrankten Lymphgefässe eine äusserst charakteristische Zeichnung, beim Durchschnitt der Lungen zeigt sich hier überall die gleiche Degeneration der gesammten tiefer gelegenen Lymphgefässe, welche sich zugleich als eine krebsige erweist. Nur in den Lungenspitzen und in den centralen Theilen der unteren Lungenabschnitte ist die Erkrankung auf einzelne Lymphbahnen beschränkt geblieben. Das Lungengewebe selbst

zeigt nirgends eine Krebserkrankung, dasselbe ist nirgends infiltrirt . . . .«

Was die klinischen Symptome der Metastasenbildung in den Lungen anbelangt, so unterscheiden sich diese natürlich nicht von den bei primären Neoplasmen dieses Organes beobachteten. Die häufigste Form des Uebergreifens des Endothelioms auf die Lunge wird wohl kaum zu diagnosticiren sein. Handelt es sich doch meist nur um Eindringen der Neubildung in die oberflächlichsten Schichten, ohne Destruction des Lungengewebes; überdies ist wohl in Erwägung zu ziehen, dass wir es meistens mit einer in Folge der Exsudation functionsunfähigen Lunge zu thun haben, somit von einer vermehrten Schädigung der Respiration durch Einschränkung der athmenden Oberfläche gemeinhin nicht die Rede sein kann.

Anders verhält es sich dann, wenn die Lunge durch die eingelagerte Aftermasse wirklich destruirt wird, wie es bei den knotenförmigen Metastasen der Fall ist, oder aber, wenn die Exsudation gering, die Lunge daher nicht comprimirt, sondern noch athmungsfähig ist. Es werden dann die dem Neoplasma der Lunge zukommenden, allerdings recht vagen Symptome in den Vordergrund der Erscheinungen treten: Das Bild der chronischen Pneumonie oder Tuberculose, Husten mit mehr oder minder starkem Auswurf, der mitunter blutig wird, vielleicht gar das bekannte himbeergeléeartige Aussehen bekommt. Nur der in seltenen Fällen durch die Untersuchung des Sputums erbrachte Nachweis von Partikeln der Aftermasse, nach Betschart bei Sarkom in grösseren Stücken, bei Carcinom nur in ganz kleinen Theilchen, könnte die schwierige Diagnose sichern. Wo dieses Ereigniss nicht eintritt, wird man auch nicht über Vermuthungen hinauskommen können.

Dass sich besonders die flächenhaft ausgebildeten Endotheliome auch auf der Pleura diaphragmatica ausbreiten können, wurde schon erwähnt. Das Wachsthum dort kann so weit gehen, dass man kaum im Stande ist, an der dicken Schwarte zu erkennen, was Pleura, was Diaphragma ist. Durch das Zwerchfell hindurch setzen sich nun die Tumoren sehr häufig auf das Peritoneum fort, um sich dort, sei es in Form

von umschriebenen Knoten, sei es in Form von Schwarten und Strängen, über den grössten Theil oder das ganze Peritoneum parietale et viscerale auszubreiten. Die nächste Folge davon ist starker Erguss in den Bauchraum, der entsprechend den durch das Neoplasma zu Stande gekommenen zahlreichen Verwachsungen nicht die dem Ascites zukommende freie Beweglichkeit bei Lageveränderungen des Kranken aufweist. Diese Exsudation sowohl, als auch die durch die Bauchdecken hindurch fühlbaren Tumoren, die entweder der Ausdruck einer in circumscripten Knoten entwickelten Neubildung oder die durch Verwachsungen untereinander verlötheten Darmschlingen, das zusammengerollte Netz u. dgl. sind, diese beiden Erscheinungen machen die Diagnose dieser Complication der Pleuratumoren in der Regel leicht, ganz besonders dann, wenn man sich zur Erleichterung des Kranken bewogen gefühlt hat, durch Punction das Exsudat abzulassen. Die Untersuchung dieser Flüssigkeit ergibt im Grossen und Ganzen dieselben Resultate, die schon gelegentlich der Besprechung der Pleuraexsudate zur Sprache gekommen sind (S. 61).

Erwähnenswerth wäre höchstens, dass nach Angabe verschiedener Autoren der Eiweissgehalt beim Carcinom des Peritoneums niedriger sein soll, als bei derselben Erkrankung der Pleura. Ich bin allerdings nicht in der Lage, einen Beweis für oder gegen diese Behauptung zu bringen, doch steht das eine fest, dass hier wie dort der Gehalt des Exsudates bei verschiedenen Kranken und zu verschiedenen Zeiten beim selben Patienten so wechselnd ist, dass ich diese Angaben für ganz unbrauchbar halte. Der mikroskopische Befund, der für die Diagnose ausschlaggebend sein kann, unterscheidet sich bei der Erkrankung des Peritoneums in nichts von dem schon früher erwähnten Befunde bei Pleuraexsudaten.

So leicht also in der Regel die Erkennung einer Mitbetheiligung des Bauchfells ist, so kann in anderen, weniger ausgebildeten Fällen doch die Entscheidung ungleich schwieriger sein. So ist es ja z. B. nicht mit Sicherheit zu entscheiden, ob nicht auch in der citirten Krankengeschichte Nr. 5 einige Symptome als für eine Erkrankung des Peritoneums beweisend

aufzufassen wären: Nach langem Bestande der evidenten Krankheit der Pleura klagte der Patient über nicht unbedeutende Beschwerden von Seiten des Bauches. Die objective Untersuchung ergab die Anwesenheit einer, wenn auch kaum nennenswerthen, so doch sicher constatirbaren Menge freier Flüssigkeit im Abdomen. Abermals einige Monate später, nachdem die Schmerzen im Bauche einstweilen zugenommen hatten, wurde in der Mittellinie des Körpers, zwischen Processus xyphoides und Nabel eine halbhandtellergrosse, auf Druck sehr schmerzhafte Resistenz, die sich aber wegen der starken Spannung der Bauchdecken nicht deutlich abgrenzen liess, entdeckt. Der Schall darüber war etwas gedämpft. Die Möglichkeit einer secundären Affection des Peritoneums kann daher mit Rücksicht auf diesen Befund und auf die Häufigkeit gerade dieser Complication nicht von der Hand gewiesen werden.

In anderen Fällen wieder ist die Erkrankung des Brust- und Bauchfells in so gleich intensiver Weise entwickelt, dass es Schwierigkeiten macht oder höchstens mit Hilfe einer ganz sicheren und verlässlichen Anamnese möglich ist, zu constatiren, ob die Erkrankung primär in diesem oder jenem sass; der früher erzählte Fall (Nr. 1) gibt ein Beispiel dafür ab: fühlbare Tumoren im Bauch, die aber theilweise als das nach der Herniotomie zurückgebliebene, verwachsene Netz aufgefasst werden mussten, zum Theil allerdings schon intra vitam für Endotheliom gehalten wurden, freie Flüssigkeit im Abdomen. Rechtsseitiges pleuritisches Exsudat, das bei der Punction, respective der darauffolgenden mikroskopischen Untersuchung für Neoplasma charakteristische Formelemente zeigte. Aus der Anamnese war nichts Sicheres zu entnehmen; die heftigen Beschwerden von Seite der Brust und des Bauches traten ungefähr gleichzeitig, erst kurz vor dem Spitalseintritt auf. Es musste also die Entscheidung des primären Sitzes in suspenso gelassen werden, bis die Section feststellte, dass das Neoplasma vom Peritoneum seinen Ausgang genommen hatte.

Auf diese Weise kann mitunter ein Krankheitsbild entstehen, das analog jenem Symptomencomplex ist, der

mit dem Namen der Tuberculosis serosarum bezeichnet wird.

Ausser der Mitbetheiligung der Brustorgane und des Peritoneums kommen für das Endotheliom sowohl, als auch für die anderen Neubildungen noch die verschiedenen an anderen Orten bereits erwähnten Metastasen in den übrigen Organen in Betracht. Wenn diese auch vielleicht dem ganzen Krankheitsbilde eine neue Wendung zu geben vermögen, so können sie doch nicht eigentlich zu den Complicationen der Neoplasmen gerechnet werden. Auch würde die Besprechung aller dabei eventuell sich ergebenden Möglichkeiten zu weit führen, weshalb hier nicht mehr davon die Rede sein kann.

Verlauf.

In der grössten Mehrzahl der Fälle nimmt das Endotheliom der Pleura einen entschieden chronischen Verlauf, so dass vom Auftreten der ersten Symptome bis zum schliesslich eintretenden Tode mindestens Monate, doch auch Jahre verstreichen können. Was meine eigenen Fälle anbelangt, so ist der Beginn des Leidens in zwei Fällen (I und III) nicht mit Sicherheit zu eruiren; immerhin dauerte die Erkrankung von den ersten evidenten Symptomen bis zum Tode drei, respective fünf Monate. Ein Fall währte von December 1893 bis März 1895, also 16 Monate, einer zwei Jahre und der fünfte Kranke ist heute, d. h. drei Jahre nach Beginn des Leidens, noch am Leben. Immerhin kann aber auch das Endotheliom einen viel rascheren Verlauf nehmen; so dauerte z. B. die Erkrankung in einem von Fraenkel erzählten Falle nur sechs Wochen.

Während sich bei einer Reihe von Kranken das Bild einer deutlichen Kachexie entwickelt, kommen andere wieder weniger herab, ja können sogar an Gewicht zunehmen, wie das in einem meiner eigenen und in dem von Teixeira erzählten Falle zu constatiren war. Es ist dieses Verhalten umso auffallender, als es geeignet wäre, in gewissem Sinne für die Richtigkeit der von manchem Autoren dahin geäusserten An-

sicht zu sprechen, dass wir es im Endotheliom nicht mit einer malignen Neubildung, sondern vielmehr mit einer entzündlichen Erkrankung zu thun haben (Lymphangitis prolifera). Schulz ist gerade in diesem, die Kachexie betreffenden Punkte anderer Meinung. Er sagt: »Das ‚Endothelcarcinom' verhält sich in seinen allgemeinen Eigenschaften dem Epithelcarcinom vollständig gleich. Es destruirt die Gewebe in derselben Weise, entweder als diffuse Geschwulst oder als circumscripte Knoten auftretend, es bildet Metastasen, es führt .... dieselbe Kachexie herbei, wie das Epithelcarcinom.«

Dass dieses Herabkommen bei manchen Kranken wirklich sehr deutlich ausgesprochen ist, ja sofort an das Bild der echten Carcinomkachexie erinnert, geht aus vielen in der Literatur erzählten Krankengeschichten hervor und ist auch von mir selbst beobachtet worden. Andererseits muss aber nochmals erwähnt werden, dass der Kranke die ganze Zeit hindurch sein gutes Aussehen bewahren, ja an Körpergewicht zunehmen kann, dass also die Kachexie kein zur Diagnose wichtiges Symptom darstellt.

Soweit aus den spärlichen Literaturangaben zu entnehmen ist, haben auch die übrigen in der Pleura primär zur Beobachtung gelangten Tumoren einen chronischen Verlauf, der sich über Monate hinauszieht. Nur in dem einen der von Hofmokl beobachteten Fälle von Sarkom trat der Tod schon einen Monat nach Beginn der Erkrankung ein.

Irgend welche für die Diagnose charakteristische Momente sind aus dem Verlaufe der Krankheit wohl kaum zu entnehmen, es sei denn die Hartnäckigkeit, beziehungsweise das nach Punctionen zu constatirende fortwährende Recidiviren des Exsudates. Allerdings gilt auch diese Regel nicht als ganz ausnahmslos. So erzählt J. van der Hoeven drei Fälle, in denen das Exsudat wieder zur Resorption gelangte und ähnlich war es bei dem von Hampeln beschriebenen Carcinom.

Dies sind aber meines Wissens auch die einzigen Beobachtungen von Rückgang des durch einen Tumor hervorgerufenen Pleuraergusses. In allen übrigen war es im Gegentheil das fortwährende Anwachsen des Exsudates, respective

das rasche Wiederansteigen nach theilweiser Entleerung, was besonders in die Augen sprang. Der fünfte der von mir erzählten Fälle illustrirt dieses Verhalten deutlich. Aehnliches erzählt Crawford, der bei einem Kranken mit Carcinom der linken Lunge und Pleura innerhalb 20 Wochen circa 68 l blutiges, serofibrinöses Exsudat durch Punction entleert hat.

Der Ausgang der in Rede stehenden Erkrankung ist wohl ausnahmslos der Tod; die Prognose ergibt sich daraus von selbst. Es kann sich eben nur um die Zeit handeln, wann der Exitus eintritt.

Diagnose.

Ist es auch unmöglich, ein einheitliches Krankheitsbild für die Neoplasmen der Pleura zu entwerfen, so ergeben sich doch meistens bei genauerer, länger dauernder Beobachtung des Falles Anhaltspunkte, welche die richtige Erkennung der Erkrankung möglich machen. Je nach der anatomischen Form des Tumors, je nach dem Vorhandensein oder Fehlen des Exsudates sind, wie ja schon erwähnt, die Symptome verschiedene und auch die Diagnose, respective Differentialdiagnose wird dementsprechend von ganz differenten Standpunkten zu betrachten sein.

1. Was zunächst jene häufigste Form anbelangt, in der ein Endotheliom diffus sich über die Pleura ausbreitet, sie zu einer dicken Schwarte umwandelt, dabei zu einer mehr oder minder beträchtlichen Exsudation in den Brustraum führt, so entsteht daraus das Bild der gewöhnlichen exsudativen Pleuritis. Die physikalischen, durch Auscultation und Percussion gewonnenen Symptome unterscheiden sich in nichts von dieser Erkrankung. Wichtig wäre es allerdings, wenn bei einer linksseitigen Pleuritis mit grossem Exsudate der halbmondförmige Raum nicht eingeengt wäre. Bei einem einfach entzündlichen Erguss wäre dieses Verhalten, ganz besondere Verwachsungen ausgenommen, nicht wohl denkbar. Anders natürlich, wenn die durch das Endotheliom beträchtlich verdickte Pleura diaphragmatica dem Drucke des Exsudates einen bedeutenden Widerstand entgegensetzt.

In Bezug auf den Flüssigkeitserguss wurde schon hervorgehoben, dass es sehr oft die Massenhaftigkeit, Hartnäckigkeit gegenüber allen auf die Resorption abzielenden Medicamenten, sowie die fortwährende Neigung zu Recidiven nach der Punction ist, was auf eine bösartige Ursache desselben aufmerksam macht. Liegt kein Grund vor, den Erguss zu entfernen, so ist doch immerhin die Probepunction mit der Pravaz'schen Spritze als wichtiges Mittel zur richtigen Diagnose indicirt. Schon beim Einstich kann die auffallend starke Resistenz, ein knirschendes Geräusch oder der Umstand, dass nur bei Anwendung einer längeren Nadel Flüssigkeit aspirirt wird, den Gedanken erwecken, dass keine normale oder einfach im Zustand der Entzündung befindliche Pleura vorliegt, sondern dass sie, wie eben beim diffusen Endotheliom, in eine derbe, dicke Schwiele umgewandelt ist. Fördert die Probepunction (oder der definitive Bruststich) hämorrhagisches, vielleicht sogar dem venösen Blute ähnliches Exsudat zu Tage oder handelt es sich um einen schon dem unbewaffneten Auge auffallend fetthältig erscheinenden Erguss, so wird das ein wichtiger Anhaltspunkt für die Diagnose eines Neoplasmas sein, die aber auch bei rein seröser Beschaffenheit desselben nicht einfach von der Hand gewiesen werden darf. Das Auffinden der beschriebenen und in Fig. 3 abgebildeten Zellen respective Zellenhaufen macht das Erkennen der in Rede stehenden Erkrankung sicher, ein negatives Resultat schliesst sie aber keineswegs aus. Fraglich ist es nur, ob einzelne im Zustand der Verfettung befindliche oder Vacuolen tragende Zellen beweisend sind, oder ob es für die Diagnose unerlässlich ist, sie zu grösseren Verbänden vereinigt nachzuweisen. Die meisten Autoren sprechen sich für das letztere aus; trotzdem kann es aber keinem Zweifel unterliegen, dass man die Zellen häufig nur vereinzelt findet, obwohl es sich um ein zweifelloses Endotheliom der Pleura handelt. Wenn auch diesem Befund nicht die absolute Beweiskraft wie dem Nachweis grösserer Zellaggregate innewohnt, so ist es doch gewiss im Zusammenhang mit anderen subjectiven und objectiven Symptomen von grosser Bedeutung

für die Diagnose eines Neoplasmas. Treten die Beschwerden des Kranken nach der Punction respective Entleerung einer grösseren Flüssigkeitsmenge in höherem Grade auf als sie vorher waren, so könnte auch daraus ein wenn auch nicht stricte beweisender Anhaltspunkt für die neoplastische Natur der Erkrankung gewonnen werden.

Von grösster Bedeutung ist eine nach der Punction im Stichcanal auftretende Impfmetastase, wenn nur nicht jede dort sich bildende Geschwulst als solche aufgefasst wird. Es könnte sich ja um einfache seröse Durchtränkung, um ein entzündliches Infiltrat, eine vom eventuell verletzten Rippenperiost ausgehende Wucherung handeln. Mit Rücksicht darauf, dass der sichere Nachweis einer solchen Metastase die Diagnose über allen Zweifel erhebt, sollte, wenn schon nicht in jedem, so doch in zweideutigen Fällen, stets eine histologische Untersuchung derselben gemacht werden. Die Exstirpation bringt ja nicht die geringsten Gefahren und ist, bei Anwendung localer Anästhesie, auch für den Kranken kaum belästigend. Grosses Gewicht ist auf das Bestehen anderweitiger Metastasen zu legen. Für die Diagnose kommen wohl nur die in Lymphdrüsen beobachteten in Betracht, wenn man von der wohl ganz seltenen Affection der Schilddrüse absieht. Nicht nur die als solche tastbaren Drüsen, welche unter den Augen des Beobachters sich bilden, sind von Bedeutung, sondern auch die daraus sich ableitenden Erscheinungen von Compression peripherer Nerven (Recurrens, Sympathicus) und von Venen, (umschriebenes Oedem, Venenektasien) gehören hieher. Das meist während der ganzen Erkrankung fehlende Fieber, die mitunter quälenden, paroxysmal auftretenden Schmerzen, eine umschriebene Vorwölbung eines Theiles der Brustwand, hochgradige Athemnoth, eine ähnliche Erkrankung des Peritoneums nnd schliesslich die Unmöglichkeit, ein ätiologisches Moment für die Exsudation aufzufinden, vervollständigen das klinische Bild des diffusen Pleuraendothelioms.

2. Schwieriger noch als bei dieser Form der Erkrankung ist die Entscheidung dann, wenn im Verlaufe derselben kein

Exsudat sich entwickelt; die physikalischen Symptome sind die einer einfachen Schwielenbildung der Pleura zukommenden: Rétrécissement, Verziehung des Herzens, relative Dämpfung, abgeschwächtes Athemgeräusch und dergleichen. Fehlen die aus dem Exsudat zu gewinnenden Anhaltspunkte, ist dementsprechend keine Gelegenheit zum Auftreten einer Impfmetastase gegeben, so kann höchstens die Constatirung von Lymphdrüsenschwellungen, von umschriebenem Oedem, der Mangel eines ätiologischen Momentes sowie der Verlauf auf die maligne Natur der Erkrankung aufmerksam machen.

Unter solchen Umständen darf es wohl nicht Wunder nehmen, wenn derartige Fälle unerkannt bleiben, bis die eventuell vorgenommene Section und vielleicht auch dann erst die histologische Untersuchung den Sachverhalt klarstellt.

3. Wenn der Tumor nicht in Form der diffusen Pleuraentartung auftritt, sondern, wie z. B. beim Sarkom beobachtet, mehr umschrieben sich bildend, in den Brustraum hineinwächst, so können unter Umständen die Symptome auch die gleichen sein wie bei einer exsudativen Pleuritis, bis die Punction eine Ueberraschung bringt: trotz absolutester Dämpfung, vollkommen aufgehobenem Athemgeräusch und Stimmfremitus, trotz deutlicher Verdrängungserscheinungen liefert selbst die Aspiration keinen Erguss, höchstens einige Tropfen Blut. Ist der Tumor kleiner, so könnte die Form der resultirenden Dämpfungsfigur insoferne charakteristisch sein, als dieselbe eine ganz unregelmässige ist. In solchen Fällen müsste nur die Annahme eines Neoplasmas der Lunge ausgeschlossen werden (Auscultation, Sputum u. dgl.). Gelingt das, so wird es wohl möglich sein, die Erkrankung schon klinisch als einen umschriebenen Tumor der Pleura zu erkennen.

Ist es gelungen, aus den im Krankheitsverlaufe beobachteten Symptomen das Vorliegen einer Neubildung der Pleura zu constatiren, so wäre die nächste Frage die nach der histologischen Natur derselben. Diese Entscheidung wird wohl kaum je gelingen. Von vorneherein spricht die Wahrscheinlichkeit am meisten für das Endotheliom; für dieses

Neoplasma spricht eine diffuse Ausbreitung des Processes mit grossem pleuritischen Exsudat. Weniger wahrscheinlich wird die Annahme eines Endothelioms, wenn es sich um einen circumscripten Tumor der Pleura ohne Exsudat handelt: dies spricht mehr für Carcinom oder Sarkom.

Ueber diese vagen Schlüsse hinaus der speciellen Diagnose näher zu kommen, halte ich aber für unmöglich.

Differentialdiagnose.

Zwei Erkrankungen sind es insbesondere, die mitunter nur sehr schwer von den Neoplasmen der Pleura auseinander gehalten werden können, weshalb auf deren Differentialdiagnose mit einigen Worten eingegangen werden möge: Die exsudative, speciell die tuberculöse Pleuritis und die Tumoren des Mediastinums respective Aneurysmen. Jene Erkrankung wird, wie erwähnt, vorgetäuscht, wenn es sich um diffuse, mit einer starken Exsudation einhergehende Geschwülste handelt, die Symptome des Mediastinaltumors respective des Aortenaneurysmas können durch umschriebene Neubildungen der Pleura hervorgerufen werden.

Was zunächst die Differentialdiagnose der Tumoren vom einfachen pleuritischen Exsudat anbelangt, so ist es ganz besonders das ätiologische Moment, das dabei zu berücksichtigen ist. Wenn bei einem vorliegenden pleuritischen Exsudat die genaueste Untersuchung keinen Anhaltspunkt gibt, dass eine jener häufig zu Pleuritis führenden Erkrankungen der Lungen (Pneumonie, hämorrhagischer Infarct, Tuberculose und dergleichen) vorliegt, wenn von Seite der Wirbel, der Rippen, des Oesophagus nichts Pathologisches nachgewiesen werden kann, wenn die weiter abliegenden Organe, deren Erkrankung mitunter mit Pleuritis combinirt ist (Nieren, Magen etc.) gesund sind, keine septische oder pyämische Erkrankung besteht, wenn mit einem Worte das Suchen nach einem ursächlichen Momente des Exsudates ganz vergebens ist, dann sollte die Diagnose noch lange nicht auf primäre Pleuritis gestellt werden, es ist vielmehr noch immer viel wahrscheinlicher, dass es sich

um eine auf Tuberculose zurückzuführende Erkrankung handelt. Genaues Eingehen auf die Antecedentien des Kranken, vorausgegangene Katarrhe, in der Jugend überstandene Scrophulose, die Beobachtung des Verlaufes, remittirendes Fieber, Nachtschweisse, Abmagerung werden endlich doch den richtigen Weg weisen. Es braucht sich eben lange nicht um eine evidente Lungentuberculose zu handeln, es kann vielmehr eine vielleicht aus der frühesten Jugend hergebrachte tuberculöse Affection der Bronchialdrüsen bestehen, die mit einemmale neu aufflackert und eine Pleuritis zur Folge hat.

Zweifellos ist es die durch verschiedene Autoren, Levy, Jakowski, Ludwig Ferdinand Prinz von Bayern und Anderen nachgewiesene Schwierigkeit, ja meist Unmöglichkeit, Tuberkelbacillen im Exsudat aufzufinden, was bei vielen Fällen die Erkennung des wahren ursächlichen Momentes hindert. Abgesehen davon, dass Manche von vorneherein auf dem von v. Schrötter immer vertretenen Standpunkte stehen, dass die grösste Mehrzahl der nicht durch andere Krankheit verursachten Fälle von Pleuritis auf Tuberculose beruht (Smith, Barrs, Landouzy, der 98% der »Erkältungspleuritis« auf Tuberculose zurückführt), hat in neuester Zeit Eichhorst Untersuchungen angestellt, die für diese Frage von der allergrössten Bedeutung sind. Aufmerksam gemacht durch das häufige »Tuberculöswerden« von Kranken nach idiopathischer Pleuritis, punctirte er 23 Patienten, die »mitten in bester Gesundheit und ohne nachweisbare Ursache an einer serösen Pleuritis erkrankt waren, und bei welchen man nicht im Stande war, an irgend einem Organ tuberculöse Veränderungen nachzuweisen«.

Dadurch, dass er grössere Mengen des Exsudates Thieren injicirte, konnte er den unanfechtbaren Nachweis liefern, dass bei 15 Thieren, i. e. 65·2% der Fälle, Tuberculose hervorgerufen wurde, dass also zwei Drittel der scheinbar idiopathischen Pleuritiden nachweisbar tuberculös waren. Nun hat aber Eichhorst bei früheren Versuchen, zu denen er nur kleinere Mengen Exsudates nahm, nicht annähernd diese grosse Zahl positiver Erfolge gehabt. Es lässt sich also folge-

richtig schliessen, dass es vielleicht bei Injection noch grösserer Quantitäten des Exsudates gelungen wäre, in einem noch grösseren Procentsatz der Fälle die tuberculöse Natur der Pleuritis nachzuweisen.

Auf diese Art wäre der Weg gewiesen, wie man eventuell bei schwierig zu deutenden Fällen an das Ziel kommen könnte: Punction an einer möglichst tief gelegenen Stelle des Pleuraraumes (wegen Sedimentirung der Bacillen), Injection des Exsudates in die Bauchhöhle eines Meerschweinchens: es empfiehlt sich, dazu möglichst grosse Mengen von Flüssigkeit zu nehmen (15—20 cm^3).

Mag nun diese Methode ein positives oder negatives Resultat ergeben, es muss doch auch durch das Culturverfahren und die mikroskopische Untersuchung nach den verschiedenen Mikroorganismen gesucht werden. In Bezug auf Tuberkelbacillen wird dieses Verfahren allerdings fast sicher ein negatives Resultat geben. Dagegen gelingt es eventuell, Pneumococcen, Strepto- und Staphylococcen nachzuweisen.

Wird das Exsudat keimfrei gefunden, so beweist das allerdings noch nicht, dass es sich um einen Tumor handelt, denn gerade bei Tuberculose kann das vorkommen. So sagt z. B. Jakowski: »Diejenigen serösen und eiterigen Exsudate, in welchen sich keine Bakterien nachweisen lassen, sind als tuberculöser Natur zu betrachten.«

Dagegen gestattet der Nachweis irgendwelcher Mikroorganismen im Exsudate den Schluss, dass es sich um keinen Tumor der Pleura handeln kann. Es muss daher bei sonst dunklen Fällen die genaue bacteriologische Untersuchung der durch Punction entnommenen Flüssigkeit als nicht zu umgehende Untersuchungsmethode hingestellt werden. Nur bei constatirter Keimfreiheit kann an ein Neoplasma gedacht werden. Doch ist dieses Moment noch nicht absolut beweisend, da ja, selbst bei den früher erwähnten Thierversuchen, sich eine gewisse Anzahl von entzündlichen Exsudaten als steril erwiesen haben.

Beweisend im negativen Sinne ist nur der constatirte Gehalt an Mikroorganismen.

Sichere differentialdiagnostische Schlüsse lassen sich mitunter aus der Art des Ergusses ziehen. Wird in einem Falle, in dem die Diagnose zwischen einer gewöhnlichen, vielleicht tuberculösen Pleuritis und einem Pleuratumor schwankt, ein eiteriges Exsudat gefunden, so muss die Meinung, es könne sich um ein Neoplasma handeln, fallen gelassen werden. In keinem der in der Literatur erwähnten, ebensowenig in meinen eigenen Fällen war je ein Empyem zu constatiren. Das seröse Exsudat dagegen kann, wie schon früher erwähnt, auch einmal einen Tumor begleiten. Es kommen dann zur Differentialdiagnose alle weiteren Momente, besonders die mikroskopische Untersuchung, der ganze Verlauf etc. in Betracht. Fördert die Punction einen mehr oder minder hämorrhagischen, vielleicht einen dem venösen Blut vollkommen ähnlichen Erguss zu Tage, so kommen ausser den leicht zu diagnosticirenden septischen Erkrankungen, sowie einer evidenten hämorrhagischen Diathese noch verschiedene andere Möglichkeiten in Betracht: hämorrhagischer Infarct, Tuberculose, Tumoren und endlich eine der hämorrhagischen Pachymeningitis analoge Erkrankung der Pleura. Fräntzel gibt aber an, dass es bei dieser letzteren Form früher oder später doch zur Entwicklung miliarer Tuberkel kommt, so dass also auch sie eigentlich der tuberculösen Pleuritis zuzuzählen ist. Um eine ähnliche Erkrankung wird es sich wohl auch in dem von Litten gelegentlich der Discussion nach Benda's Vortrag im Verein für innere Medicin erzählten Fall gehandelt haben, der jedoch vollständig zur Ausheilung gekommen ist. Von solchen Ausnahmsfällen abgesehen, wird bei der leichten Diagnosticirbarkeit der septischen Erkrankungen, der hämorrhagischen Diathese und der embolischen Processe die Differentialdiagnose beim hämorrhagischen Exsudat auch wieder ganz besonders zwischen tuberculöser Pleuritis und Tumor schwanken. Montard-Martin meint, dass es ganz besonders die abundante Menge und das rasche Recidiviren sei, welche mehr für Neoplasma als für Tuberculose sprechen. Auch hier wird wiederum die genaue Untersuchung des Sedimentes auf die charakteristischen

Zellen, die Injection einer grösseren Menge Exsudates in die Bauchhöhle eines Meerschweinchens, die genaue Erwägung der ätiologischen Momente, des Zustandes der Lungen, im Verein mit den übrigen subjectiven und objectiven Zeichen die richtige Diagnose, auf die man durch das hämorrhagische Exsudat aufmerksam geworden, ermöglichen.

Auch bei Verwerthung des Befundes von etwa auftretenden Lymphdrüsenschwellungen muss man mit grosser Vorsicht zu Werke gehen. Denn besteht auf der einen Seite die Möglichkeit, dass es sich um Metastasen eines Pleuratumors handelt, so kann ja andererseits die Schwellung auch auf Tuberculose zurückzuführen sein. Die Härte der Drüsen in dem einen, die Neigung zur Verkäsung und zum Durchbruche im anderen Falle kann die Differentialdiagnose ermöglichen. Auch könnte der von Darolles angegebene Umstand in Betracht kommen, dass die tuberculösen Lymphdrüsen besonders in der Regio submaxillaris, die auf ein Neoplasma zurückzuführenden dagegen in der Clavicular-, beziehungsweise Axillargrube zu constatiren sind.

Ebenso kann man durch eine Recurrensparalyse irregeführt werden, da sie sowohl durch Druck einer metastatisch infiltrirten Lymphdrüse als auch durch Tuberculose, respective Pleuritis, hervorgebracht werden kann. v. Schrötter sagt darüber: »Pleuritis kann nicht nur in späterer Zeit, wenn es zu Schwielenbildung gekommen ist, und zwar nicht nur an der rechten Seite, wenn auch hier bei weitem häufiger, sondern auch an der linken Seite zur Recurrensparalyse führen. Ich habe einmal eine solche bei einer acuten linksseitigen Pleuritis beobachtet, die übrigens nach zehn Tagen wieder geschwunden war. Hier kann es sich doch nur um eine entzündliche ödematöse Infiltration von Seite der Pleura her gehandelt haben.«

Während diese angegebenen Erscheinungen in gleicher Weise bei Tumoren der Pleura wie auch bei der tuberculösen Pleuritis zur Beobachtung kommen können, spricht ein deutlich ausgeprägtes, umschriebenes Oedem entschieden mehr für ein Neoplasma. Nur muss die Möglichkeit, dass es nur

durch eine vom Patienten consequent eingenommene bestimmte Körperlage entstanden ist, sicher ausgeschlossen werden, was wohl leicht gelingt. Eine ähnliche Beweiskraft wohnt auffallend ausgedehnten Venen einer circumscripten Partie der Haut inne. Bei (tuberculöser) Pleuritis wird dieses Symptom wohl kaum je zur Beobachtung kommen; anders allerdings bei Tumoren im Mediastinum, respective Aneurysmen der Aorta.

Kommt es zum Schlusse vielleicht zu einer secundären Affection des Peritoneums oder treten diese beiden Erkrankungen annähernd gleichzeitig auf, so kann daraus ein Bild resultiren, das lebhaft an das der Tuberculosis serosarum erinnert; es handelt sich eben um ein Endothelioma serosarum. Der von mir erzählte Fall Nr. 3 beweist die Schwierigkeit der betreffenden Differentialdiagnose.

Unter solchen Umständen, wo die beiden Erkrankungen, tuberculöse Pleuritis und Pleuratumor so viele Symptome miteinander gemein haben können, ist es umso nöthiger, auf alle, ja die scheinbar geringsten Symptome einzugehen. Zu den schon erwähnten differentialdiagnostischen Momenten käme noch die meist beim Neoplasma bestehende Fieberlosigkeit, die vollkommen fehlenden Erscheinungen von Seite der Lungen, der oft paroxysmal auftretende Schmerz u. dgl., die es, wenigstens nach länger dauernder Beobachtung meist doch gestatten werden, die beiden Krankheiten von einander zu unterscheiden.

Nächst der tuberculösen Pleuritis kämen besonders die Tumoren des Mediastinums, eventuell auch das Aneurysma der Aorta bei der Differentialdiagnose in Betracht.

Die uncomplicirte Neubildung des Mittelfellraumes wird vom Tumor der Pleura immer leicht zu unterscheiden sein. Die umschriebene Dämpfung, die besonders die Sternalgegend betrifft, diese nach beiden Seiten eventuell mehr oder minder überragend, die Beziehungen dieser Geschwulst zu den umliegenden Gebilden, Gefässen, Nerven, Trachea, Oesophagus, der meist vorhandene, quälende trockene Husten, hochgradige Athemnoth, die in keinem Verhältniss zur Verkleinerung der respiratorischen Oberfläche

steht, alle diese Symptome werden eine Differentialdiagnose umso leichter gestatten, als ja nur eine Verwechslung mit einem circumscripten, ohne Exsudat einhergehenden Pleuratumor möglich wäre, was, wie schon erwähnt, die seltenste Form ist. Anders stehen die Dinge allerdings, wenn, wie das in den Fällen von Schreiber, Riegel u. A. der Fall war, ein Mediastinaltumor mit einem pleuritischen Exsudat complicirt ist, wenn gar, wie auch von verschiedenen Seiten beobachtet wurde, dieser Erguss hämorrhagisch ist. Auch hier wird meist eine durch ihre Form auffallende Dämpfung zu constatiren sein, wie z. B. in einem der von Schreiber erzählten Fälle. Das grösste Gewicht ist aber zweifellos auf die Gebilde des Mediastinums zu legen. Wenn auch das Exsudat, respective der Pleuratumor in Folge der enormen Grösse das ganze Mittelfell weit auf die andere Seite hinüberdrängt, so wird doch der Druck, der dadurch auf die Gefässe, die Nerven, den Oesophagus, die Trachea ausgeübt wird, niemals so bedeutend sein, wie wenn sich ein Tumor im Mediastinum selbst befindet. Compression der Trachea, oft in einem Masse, dass kaum mehr ein Lumen besteht und nur die relative Langsamkeit des Entstehens der Stenose eine allmälige Anpassung an die verminderte Sauerstoffzufuhr ermöglicht, ist ein Befund, den man bei den verschiedenen Tumoren des Mediastinums gar nicht selten findet, wenn man sich nur die Mühe nimmt, die Kranken mit dem Kehlkopfspiegel genau zu untersuchen. Hochgradige Schlingbeschwerden können beim Tumor des Mediastinums durch Compression des Oesophagus zu Stande kommen, während dieses Symptom, ebenso wie die Trachealstenose, beim Neoplasma der Pleura meines Wissens niemals zur Beobachtung gekommen ist. Erscheinungen von Seite der peripheren Arterien sind wegen der innigen Beziehungen, in die ein im Mittelfellraum wachsender Tumor zur Aorta tritt, gar nichts so Seltenes. Verkleinerung des Pulses an der Arteria radialis (Hertz), Pulsus paradoxus sind die Folgen davon. Von ganz besonderer Wichtigkeit aber werden stets die Symptome sein, welche auf eine Compression der Venen zurückzuführen sind: Hochgradige Cyanose, Oedeme im Gesicht, an der Brust

und den Armen, erweiterte, geschlängelt über den ganzen Stamm hin verlaufende Venen, mit einem Worte, das so typische Bild der Compression der oberen Hohlvene. Ich habe erst in den letzten Tagen Gelegenheit gehabt, an unserer Klinik einen derartigen Fall zu sehen: Der Kranke, ein 69jähriger Schneider, leidet seit zwei Jahren an Husten und langsam zunehmender Kurzathmigkeit. Vor vier Wochen schwoll das Gesicht an, dann auch der Hals und der linke Arm; auch Schlingbeschwerden stellten sich in jüngster Zeit ein.

Aus dem Status praesens ist das Folgende bemerkenswerth:

Die Haut der oberen Körperhälfte livide, ödematös. Bei Betrachtung der Brust- und Bauchhaut, sowie der Haut der oberen Extremitäten fallen zahlreiche bläulich oder violett durchschimmernde Venenstämmchen und Venenconvolute auf, die eine ziemlich gesetzmässige Anordnung erkennen lassen. Die Venenentwicklung ist auf beiden Seiten annähernd gleich ausgesprochen. Man bemerkt entsprechend den obersten Thoraxabschnitten mächtige, bis federkieldicke Venen, welche sich beiderseits bis zur Mitte des Oberarmes verfolgen lassen. In beiden Achselhöhlen strahlen gewundene Venen nach abwärts aus und treten in directe Communication mit den Venis epigastric. infer. Ebenso sieht man parallel den Mm. rectis Venen verlaufen, die mit denen der Brustwand anastomosiren. Einen unpaarigen Venenstamm sieht man in Nabelhöhe auftauchen und von da nach aufwärts verlaufen. Die Richtung des Blutstromes ist in diesen Venen durchwegs von oben nach unten und von den Armen aus gegen den Thorax zu gerichtet. Neben diesen mächtigen Venenstämmen sieht man noch eine ungeheuere Zahl von kleinen, violett durchschimmernden Gefässen, welche, zu Convoluten angeordnet, den ganzen Thorax in der Höhe des Processus xyphoideus ringförmig umgeben. Kleinere solche Venenknäuel findet man in der linken Axilla und entsprechend dem linken M. deltoideus. Rückwärts setzen sich diese Venenconvolute bis gegen die Wirbelsäule hin fort, ausserdem aber ziehen neben und über den unteren Abschnitten der Wirbelsäule mächtig erweiterte Venenstämme hin. Auch diffus über den Rücken zerstreute Convolute

kleinster Venen, gleich denen an der vorderen Thoraxwand, sind sichtbar.

Wie von vorneherein zu vermuthen und durch die Resultate der übrigen Untersuchungsmethoden sicherzustellen war, handelte es sich um einen Tumor im Mediastinum als Ursache dieser Gefässerscheinungen. Der Kranke starb nach wenigen Tagen, die Section ergab das Vorliegen eines Carcinoms des rechten Bronchus, gegen das Mediastinum vordringend und die obere Hohlvene comprimirend.

Wenn auch, wie schon erwähnt, die Symptome der venösen Stauung gerade für die Diagnose eines Pleuratumors gegenüber einer Pleuritis verwerthet werden können, so besteht doch noch ein sehr bedeutender Unterschied zwischen diesen und den bei Mediastinaltumoren zu beobachtenden Gefässerscheinungen: Dort eine ödematöse Anschwellung eines umschriebenen Bezirkes des Thorax oder einer oberen Extremität, hier dagegen die auf den ersten Blick in die Augen fallenden Zeichen einer Stauung im Gebiete der ganzen oberen Hohlvene mit stark entwickelten Collateralen über dem ganzen Stamm. Wo dieses typische Bild zur Beobachtung kommt, muss die Diagnose sich sofort dem Mediastinaltumor zuneigen.

Weiters müsste auch hier die mikroskopische Untersuchung des durch eine Punction gewonnenen Exsudates herangezogen werden.

Ergibt die klinische Untersuchung die geschilderten Zeichen für das Vorliegen eines Mediastinaltumors, und werden trotzdem im Erguss Zellen oder Zellaggregate gefunden, wie sie erfahrungsgemäss den Neoplasmen der Pleura zukommen, so ist daraus der Schluss zu ziehen, dass es sich um die Weiterverbreitung der Neubildung vom Mediastinum her handelt, ein Befund, der gar nicht selten zur Beobachtung kommt.

Leicht ist unter allen Umständen die Unterscheidung des Aortenaneurysmas von der in Rede stehenden Erkrankung. Auch hier könnte es sich ja wieder nur um den so selten vorkommenden, ohne Exsudatbildung einhergehenden umschriebenen Tumor der Pleura handeln, der zu Verwechs-

lungen Anlass geben könnte. Da nur grosse, bis an die Thoraxwand heranreichende Aneurysmen differentialdiagnostisch in Betracht kommen, so müssten auch die charakteristischen Symptome dieser Erkrankung in einer jeden Zweifel ausschliessenden Weise zu Tage treten: Pulsationen, Geräuschbildung, Verspätung des Pulses in peripheren Arterien, Pulsdifferenzen u. dgl. Auch kann in solchen Fällen eine Untersuchung mit den Röntgen'schen Strahlen angewendet werden, eine Methode, die uns auf der Klinik gerade beim Aneurysma die klarsten Resultate selbst in Fällen gegeben hat, die auf andere Weise kaum zu deuten gewesen wären. Ebenso liefert auch hier wiederum die tracheoskopische Untersuchung sehr häufig das so typische Bild der Pulsation der Trachealwand und stellt somit die Diagnose sicher.

Therapie.

Entsprechend der Natur des Leidens ist die Prognose vollkommen trostlos; die Behandlung steht der Erkrankung absolut ohnmächtig gegenüber. Man muss sich mit der möglichsten Linderung der oft so bedeutenden subjectiven Beschwerden der Kranken begnügen. Da ein grosser Theil dieser Beschwerden mit dem Pleuraexsudate zusammenhängt, so wird dieses der Hauptangriffspunkt für das therapeutische Vorgehen sein müssen.

Gar nichts ist von der Leistung der Diuretica zu erwarten. Bei dem Umstande, als ja meist die ganze Pleura in eine starre Schwarte umgewandelt ist, wird man, selbst wenn Fälle von spontaner Resorption zur Beobachtung gekommen sind, kaum je im Stande sein, auf eine Aufsaugung des Exsudates hinzuarbeiten.

Als einziges radicales Mittel bliebe somit die Punction der Pleurahöhle übrig. Stintzing empfiehlt, diese Operation öfter zu machen und stets nur kleinere Mengen von Flüssigkeit zu entleeren, da er zweimal wenige Tage nach der einmaligen Entleerung grösserer Mengen hämorrhagischer Ergüsse den Exitus eintreten gesehen hat. Diesem Verlangen

kann nur beigestimmt werden, weil ja die im gegentheiligen Falle eintretende plötzliche Druckschwankung gewiss gefährlich werden kann. Sehr oft wird sich übrigens die einmalige Entleerung eines grösseren Flüssigkeitsquantums von selbst verbieten, dann nämlich, wenn die Neubildung auch auf die Pleura pulmonalis übergegriffen und diese in eine ähnliche starre Schwarte umgewandelt hat. Eine Ausdehnung der Lunge ist daher unmöglich, es kann also, wenn der durch das abfliessende Exsudat freigewordene Raum durch das wieder hereintretende Mediastinum, das Zurücksinken der ausgedehnt gewesenen Thoraxwand ersetzt ist, keine Flüssigkeit mehr entleert werden. Eine Aspiration wäre aber in diesem Falle nicht nur völlig nutzlos, sondern könnte sogar Schaden bringen.

Schon vor dem operativen Eingriff muss man sich über den zu erwartenden Nutzen der Punction Klarheit verschaffen. Die Besserung der Beschwerden, besonders der Athemnoth und des Oppressionsgefühles auf der Brust, kann vorübergehend eine recht beträchtliche sein, aber auch nur vorübergehend. Denn meist wird es sehr rasch wieder zur Ansammlung eines Exsudates kommen. Da der damit verbundene Eiweissverlust für den Kranken durchaus nicht gleichgiltig ist, so sollte man erst im Nothfalle zur Punction seine Zuflucht nehmen.

Auch darauf ist Rücksicht zu nehmen, dass unter Umständen nach Entleerung einer gewissen Menge Exsudates die Beschwerden des Kranken nicht nur nicht geringer, sondern sogar durch die Zerrung, der die Thoraxgebilde jetzt ausgesetzt sind, beträchtlicher werden können (cfr. S. 65).

Früher oder später ist der behandelnde Arzt stets gezwungen, zum Morphin zu greifen. Mit Rücksicht auf die Trostlosigkeit der Prognose soll mit diesem Mittel, das am zweckmässigsten in Form der subcutanen Injection angewendet wird, nicht gespart werden.

Zur Arbeit benützte Literatur.

Bargebuhr, Chylöse und chyliforme Ergüsse in Pleura- und Pericardialraum. Deutsches Archiv für klin. Medicin. Bd. LIV. — Barrs, Remarks on the tuberculous nature of the so-called simple pleuritic effusion. British med. Journal. 1890. — Benda, Ueber das primäre Carcinom der Pleura. Vortrag im Verein für innere Medicin in Berlin 1897. — Betschart, Ueber die Diagnose maligner Lungentumoren. Virchow's Archiv. Bd. CXLII. — Boegehold, Hydrops adiposus pleurae. Berliner klin. Wochenschr. 1878. — Böhme, Primäres Sarko-Carcinom der Pleura. Virchow's Archiv. Bd. LXXXI. — Chelchowski, Schnelle Hypertrophie eines latenten Sarkoms des Brustfells unter dem Einflusse eines acuten Gelenkrheumatismus. Ref. Jahresberichte der Medicin. 1893. — Collier, Case of primary malignant disease of the pleura. Lancet. 1895. — Comby, Pleuresie droite hémorrhagique. L'union médic. 1893. — Crawford, cit. nach Stintzing. — Darolles, Du cancer pleuro pulmonaire. Thèse de Paris. Nr. 340. — Dumarest, Sarcome primitif de la plèvre et du poumon droit. Lyon médic. 1894. — Eberth, Zur Entwicklung des Epithelioms der Pia und Lunge. Virchow's Archiv. Bd. XLIX. — Ehrlich, Zur Diagnostik der carcinomatösen Pleuritis. Charité-Annalen. VII. — Eichhorst, Ueber die Beziehungen zwischen seröser Pleuritis und Tuberculose. Correspondenzblatt für Schweizer Aerzte. 1895. — Engelbach, Ein Beitrag zur Differentialdiagnose pleuritischer Exsudate und Neubildungen der Pleura etc. Inaugural-Dissert. Freiburg i. B. 1891. — Eppinger, Ueber die Endotheliome. Prager med. Wochenschr. 1876. — Ewald, Discussion zu Fraenkel's Vortrag. 1891. — Favre, Zur Aetiologie der Stimmbandparalysen. Ref. Monatsschrift für Ohrenheilkunde etc. 1897. — Fraenkel, Zur Diagnostik der Brusthöhlengeschwülste. Deutsche med. Wochenschr. 1891. — Derselbe, Ueber primären Endothelkrebs (Lymphangitis prolifera) der Pleura. Berliner klin. Wochenschr. 1892. — Derselbe, Discussion zu Benda's Vortrag. 1897. — Fräntzel, Ziemssen's Handbuch der speciellen Pathologie. Bd. II. — Derselbe, Carcinom der Lymphgefässe, von einem Magencarcinom ausgehend und intra vitam als Miliartuberculose der Lungen diagnosticirt. Charité-Annalen. III. — Fürbringer, Discussion in der medicinischen Gesellschaft in Berlin. 1891. — Grawitz, Ueber geformte Bestandtheile in 48 pleuritischen Exsudaten. Charité-Annalen. XVII. — Hampeln, Zur Symptomatologie occulter visceraler Carcinome. Zeitschrift für klin. Medicin. Bd. VIII. — Derselbe, Ueber einen Fall von primärem Lungenpleuracarcinom. Petersburger med. Wochenschrift. 1887. — Hansemann, Ueber »Endotheliome«. Deutsche med. Wochenschr. 1896. — Hertz, Neubildungen im Mittelfellraume. Ziemssen's Handbuch der speciellen Pathologie und Therapie. Bd. V. — J. van der Hoeven, cit. bei Teixeira. — Hofmokl, Ein sehr reiches Rundzellensarkom etc. Archiv für Kinderheilkunde. Bd. V. — Derselbe, Ueber ein

mannskopfgrosses Endothelsarkom. Ibid. Bd. VII. — Jakowski, Zur Aetiologie der Brustfellentzündung. Zeitschrift für klin. Medicin. Bd. XXII. — Kauders, Zur Casuistik der Pleuraerkrankungen. Wiener med. Blätter. 1880. — Kobler, Ueber typisches Fieber bei malignen Neubildungen des Unterleibes. Wiener klin. Wochenschr. 1892. — Landouzy, cit. bei Stintzing. — Langhans. Ueber Glykogen in pathologischen Neubildungen und den menschlichen Eihäuten. Virchow's Archiv. Bd. CXX. — Leube, Specielle Diagnose der inneren Krankheiten. Leipzig 1891. — Levy, Bacteriologisches und Klinisches über pleuritische Ergüsse. Archiv für experimentelle Pathologie und Pharmakologie. Bd. XXVII. — Litten, Discussion zu Benda's Vortrag. 1897. — Ludwig Ferdinand Prinz von Bayern, Ein Beitrag zur Aetiologie und Pathologie der Pleuritis. Deutsches Archiv für klin. Medicin. Bd. L. — Mader. Casuistische Mittheilungen. Jahrbuch der k. k. Wiener Krankenanstalten. 1894. — De la Ménadière, Etude clinique de la manifestations cancéreuses de la plèvre. Thèse de Paris. 1875. — Montard-Martin, Etudes sur les pleuresies hémorrhagiques néomembraneuses, tuberculeuses et cancereuses. Thèse de Paris. 1878. — Neisen, Untersuchungen über »Endothelkrebs« (Lymphangitis carcinomatodes). Deutsches Archiv für klin. Medicin. Bd. XXXI. — Ott, Ueber den Eiweissgehalt pathologischer Flüssigkeiten. Zeitschrift für Heilkunde. 1896. — Pepper und Stengel, A contribution to the clinical study of intrathoracic tumors. Internat. med. Magazin. 1895. — Perls, Zur Casuistik der Lungencarcinome. Virchow's Archiv. Bd. LVI. — Purjesz. Zur Differentialdiagnose der Pleuraerkrankungen. Deutsches Archiv für klin. Medicin. Bd. XXXII. — Quincke, Ueber fetthältige Transsudate. Deutsches Archiv für klin. Medicin. Bd. XVI. — Derselbe, Ueber die geformten Bestandtheile von Transsudaten. Ibid. Bd. XXX. — Reincke, Zwei Fälle von Krebsimpfung in Punctionscanälen bei carcinomatöser Peritonitis. Virchow's Archiv. Bd LI. — Reuss, Zur klinischen Beurtheilung von Exsudaten und Transsudaten. Deutsches Archiv für klin. Medicin. Bd. XXIV. — Riegel, Zur Pathologie und Diagnose der Mediastinaltumoren. Virchow's Archiv. Bd. XLIX. — Ribbert, Lehrbuch der pathologischen Histologie. Bonn 1896. — Rokitansky, Lehrbuch der pathologischen Anatomie. III. — Rosenbach, Erkrankungen des Brustfells. Nothnagel's specielle Pathologie etc. — Rossier, Contribution à l'étude du Cancer primitif diffus de la plèvre. Travaux de l'institut pathol. de Lausanne. 1895. — Rotmann, Ueber fetthältige Ergüsse in den grossen serösen Höhlen. Zeitschrift für klin. Medicin. Bd. XXXI. — Runeberg, Klinische Studien über Transsudationsprocesse. Deutsches Archiv für klin. Medicin. Bd. XXXIV. — Schottelius, Ein Fall von primärem Lungenkrebs. Inaugural-Dissertation. Würzburg 1874. — Schreiber, Zwei Fälle von Tumor pleurae mit Durchwucherung des Intercostalraumes und Auftreten der Neubildung unter der Haut als fühlbarer Tumor. Deutsches Archiv für klin. Medicin. Bd. XXXI. — Derselbe, Zur Symptomatologie der Mediastinaltumoren. Ibid. Bd. XXVII. —

v. Schrötter, Vorlesungen über die Krankheiten des Kehlkopfes. Wien und Leipzig 1892. — Schulz, Das Endothelcarcinom. Archiv der Heilkunde. 1876. — Schwalbe, Zur Lehre von den primären Lungen- und Brustfellgeschwülsten. Deutsche med. Wochenschr. 1891. — Derselbe, Discussion zu Benda's Vortrag. 1897. — Schweninger, Annalen der städtischen allgemeinen Krankenhäuser in München. 1878. — Senator, Discussion zu Fraenkel's Vortrag. 1891. — Smith, The etiology of Pleuritis especially in its relation to tuberculosis. Med. news. 1890. — Stintzing, Behandlung der Erkrankungen des Brustfells und Mittelfellraumes. Handbuch der speciellen Therapie von Penzoldt und Stintzing Bd. III. — Strümpell, Lehrbuch der speciellen Pathologie und Therapie der inneren Krankheiten. Leipzig 1887. — Teixeira de Mattos, Zur Casuistik des primären Pleuraendothelioms und über die Diagnose des Pleurakrebses. Inaugural-Dissertation. Freiburg 1894. — Unverricht, Beiträge zur klinischen Geschichte der krebsigen Pleuraergüsse. Zeitschrift für klin. Medicin. Bd. IV. — Virchow, Discussion zu Fraenkel's Vortrag. 1891. — Volkmann, Ueber endotheliale Geschwülste, zugleich ein Beitrag zu den Speicheldrüsen- und Gaumentumoren. Deutsche Zeitschr. für Chirurgie. Bd. XLI. — Wagner, Handbuch der allgemeinen Pathologie. 1876. — Derselbe, Das tuberkelähnliche Lymphadenom. Zeitschrift für Heilkunde. Bd. XI. — Weichselbaum, Grundriss der pathologischen Histologie. Wien 1892. Wintrich, Virchow's Handbuch der speciellen Pathologie etc.

Druckfehler-Berichtigung.

Seite 7, Zeile 6 von oben »auch« statt: »auf«.
» 7, » 7 » » »metastasibus« statt: metastasibis«.
» 16, » 3 » » »der« statt: »die«.
» 29. » 2 » unten »Lunge« statt: »Länge«.
» 53. » 9 » oben »links« statt: »rechts«.
» 53, » 10 » » »rechts« statt »links«.